

JURNAL BIOLOGI INDONESIA

Akreditasi: 21/E/KPT/2018

Vol. 14, No 1 Juni 2018

- Pupal Acoustic Behaviour of *Troides helena helena* (Linnaeus, 1758) (LEPIDOPTERA: PAPILIONIDAE) from West Java, Indonesia
Hellen Kumiati, Djunijanti Peggie & Eko Sulistyadi 11
- Pengaruh Modifikasi KH₂P₀₄, NH₄N₀₃ dan Sukrosa terhadap Pertumbuhan Tunas serta Pembentukan Umbi Mikro Taka (*Tacca leontopetaloides*) secara In vitro
Rudiyanto*, BetaJini Widhi Hapsari & Tri Muji Ermayanti 23
- Respon Tanaman Jewawut [*Setaria italica* (L) P. Beauv.] terhadap Kondisi Cahaya Rendah
Ridwan, Tri Handayani, & Witjaksono 33
- Efektivitas Proses Fitoremediasi Air Irigasi Tercemar Bahan Organik melalui Sistem Batch Culture menggunakan Hidromakrofit Lokal
Catur Retnaningdyah & Endang Arisoesilaningsih 43
- Seleksi Konsorsium Mikroorganisme untuk Pembenah Lumpur Sidoarjo sebagai Media Tanam
Megga Ratnasari Pikoli, Ade Puji Setyawati, Tri Retno Dyah Larasati, & Nana Mulyana 51
- Respon Enzim Antioksidatif *Sonchus oleraceus* terhadap Cekaman Krom pada Media Tanam Berbeda
Sucahyo & Sri Kasmiyati 61
- Pengaruh Suhu, pH, Enzim dan Surfaktan terhadap Plantarisin F Rekombinan Enkapsulasi sebagai Antibakteri *Staphylococcus aureus* dan *Salmonella typhi*
Apon Zaenal Mustopa • Hasim & Suci Amelia

~ Diterbitkan oleh:

PERHIMPUNAN BIOLOGI INDONESIA
Bekerjasama dengan
PUSUT BIOLOGI - UPI

Jurnal Biologi Indonesia diterbitkan oleh Perhimpunan Biologi Indonesia. Jurnal ini memuat hasil penelitian ataupun kajian yang berkaitan dengan masalah biologi yang diterbitkan secara berkala dua kali setahun (Juni dan Desember).

Editor

Ketua

Prof. Dr. Ibnu Maryanto

Anggota

Prof. Dr. I Made Sudiana

Dr. Deby Arifiani

Dr. Izu Andry Fijridiyanto

Dewan Editor Ilmiah

Dr. Achmad Farajalah, FMIPA IPB

Prof. Dr. Ambariyanto, F. Perikanan dan Kelautan UNDIP

Dr. Didik Widiyatmoko, Pusat Konservasi Tumbuhan Kebun Raya-UPI

Dr. Dwi Nugroho Wibowo, F. Biologi UNSOED

Dr. Gatot Ciptadi F. Peternakan Universitas Brawijaya

Dr. Faisal Anwari Khan, Universiti Malaysia Sarawak Malaysia

Assoc. Prof. Monica Suleiman, Universiti Malaysia Sabah, Malaysia

Dr. Srihadi Agungpriyono, PAVet(K), F. Kedokteran Hewan IPB

Y. Surjadi MSc, Pusat Penelitian ICABIOGRAD

Dr. Tri Widiyanto, Pusat Penelitian Limnologi-LIPI

Dr. Yopi, Pusat Penelitian Bioteknologi-LIPI

Sekretariat

Eko Sulistyadi M.Si, Hetty Irawati PU, SKom

Alamat

d/a Pusat Penelitian Biologi - LIPI

Jl. Ir. H. Juanda No. 18, Bogor 16002, Telp. (021) 8765056

Fax. (021) 8765068

Email : jbi@bogornet; ibnu_mar@yahoo.com; eko_bio33@yal100co.id; hettyipu@yahoo.com

Website : <http://biologior.id>

Jurnal Biologi Indonesia:

ISSN 0854-4425; E-ISSN 2338-834X

Akreditasi

Dirjen Penguatan Riset dan Pengembangan Kementerian Riset Teknologi dan Pendidikan Tinggi

No. 21/E/KPT/2018

(Vol 12 (1): 2016-Vol 16 (2): 2020)

DAFTAR ISI

	Hal
Pupal Acoustic Behaviour of <i>Troides helena helena</i> (Linnaeus, 1758) (LEPIDOPTERA: PAPILIONIDAE) from West Java, Indonesia Hellen Kurniati, Djunijanti Peggie & Eko Sulistyadi	1
Pengaruh Modifikasi KH ₂ P ₀₄ , NH ₄ N ₀₃ dan Sukrosa terhadap Pertumbuhan Tunas serta Pembentukan Umbi Mikro Taka (<i>Tacca leontopetaloides</i>) secara In vitro Rudiyanto, Betalini Widhi Hapsari & Tri Muji Ermayanti	11
Respon Tanaman Jewawut [<i>Setaria italica</i> (L.) P. Beauv.] terhadap Kondisi Cahaya Rendah Ridwan, Tri Handayani, & Witjaksono	23
Efektivitas Proses Fitoremediasi Air Irigasi Tercemar Bahan Organik melalui Sistem Batch Culture menggunakan Hidromakrofit Lokal Catur Retnaningdyah & Endang Arisoesilaningsih	33
Seleksi Konsorsium Mikroorganisme untuk Pembenah Lumpur Sidoarjo sebagai Media Tanam Megga Ratnasari Pikoli, Ade Puji Setyawati, Tri Retno Dyah Larasati, & Nana Mulyana	43
Respon Enzim Antioksidatif <i>Sonchus oleraceus</i> terhadap Cekaman Krom pada Media Tanam Berbeda Sucahyo & Sri Kasmiyati	51
Pengaruh Suhu, pH, Enzim dan Surfaktan terhadap Plantarisin F Rekombinan Enkapsulasi sebagai Antibakteri <i>Staphylococcus aureus</i> dan <i>Salmonella typhi</i> Apon Zaenal Mustopa, Hasim & Suci Amelia	61
Benthic Molluscs Communities in the Intertidal Coast of Tanimbar Islands, West Southeast Mollucas Heryanto	73
Fermentasi Jali Menggunakan Bakteri Selulolitik dan Bakteri Asam Laktat untuk Pembuatan Tepung Rini Handayani	81
Induksi Poliploidi pada Tanaman Talas (<i>Colocasia esculenta</i> (L.) Schott) Kultivar Kaliurang dengan Perlakuan Kolkisin secara In Vitro Tri Muji Ermayanti, Ardian Nur Wijayanta & Diah Ratnadewi	91
Variasi nukleotida gen COI pada Burung Sempidan (Genus <i>Lophura</i>) (Nucleotide variations of COI gene on Gallopheasants (genus <i>Lophura</i>) Bird) Dwi Astuti, Mohamad Irham, & Hidyat Ashari	103
Identifikasi Protein dan Seleksi Isolat <i>Trypanosoma evansi</i> Bersifat Imunogenik untuk Kandidat Pengembangan Imunoasai Didik T. Subektil & Ichwan Yuniarto	109

Efek Ekstrak Metanol Makroalga Cokelat (<i>Sargassum</i> sp.), Merah (<i>Gracillaria</i> sp.) dan Taurin Terhadap Gambaran Histopatologi Hepar Mencit Jantan (<i>Mus musculus</i>) yang Diinduksi Benzo(u)Piren Radella Hervidea, Endang Linirin Widiastuti, Endang Nurcahyani, Sutyarso, & G. Nurgoho Susanto	123
Deteksi Keragaman Genotip Hibrid Ikan Lele Sangkuriang, Mutiara Transgenik dan Non Transgenik Pada Keturunan Pertama Ibnu Dwi Buwono, Asri Ulfah Lathifah & Ujang Subhan	133
TULISAN PENDEK Sarcotheca celebica Veldkamp: Persebarannya di Sulawesi, Status Konservasi dan Kelangkaan Inggit Puji Astuti, Rismita Sari, Ratna Susandarini & Fatimatuz Zuhro	143

Efek Ekstrak Metanol Makroalga Cokelat (*Sargassum* sp.), Merah (*Gracillaria* sp.) dan Taurin Terhadap Gambaran Histopatologi Hepar Mencit Jantan (*Mus musculus*) yang Diinduksi Benzo(a)Piren

[The Effect Of Methanolic Extract of Brown *i*Sargassum p.), Red (*Gracillaria* sp.) Macroalga and Taurine Towards Hepar Histopathology of Male Mice (*Mus musculus*) Which Induced By Benzo (a)Pyrene]

Radella Herveida¹, Endang Linirin Widiastuti², Endang Nurcahyani¹, Sutyarso¹, & G. Nurgho Susanto¹

¹Jurusan Biologi, FMIPA, Universitas Lampung, Jalan Prof Dr. Soemantri Brodjonegoro No. 1 Bandar Lampung, Lampung 35145. ²Email elwidi@yahoo.com

Memasukkan Maret 2018, **Diterima:** Juni 2018

ABSTRACT

Cancer is a disease marked by the existence of abnormal growth of cell continuously and uncontrol in an organism body. Benzo(a)pyrene is one of the substances that can cause a cancer. The methanolic extract of *Sargassum* sp. and *Gracillaria* sp. has anticancer and antioxidant activity. Other compounds with antioxidant activity is taurine. The aim of this research is to examine the effect from methanolic extract of *Sargassum* sp. and *Gracillaria* sp. and also taurine on hepar histopatology of male mice (*Mus musculus*) induced by benzo(a)pyrene. This research used Completely Randomized Design 30 male mice were divided into 6 groups of treatments, those were: K1= (K-), K2= induced by benzo(a)pyrene for 10 days, K3= after induced by benzo(a)pyrene, were given the *Sargassum* sp. orally with a dose 8mg/mice during 15 days, K4=after induced by benzo(a)pyrene, were given the combination of *Sargassum* sp. (8mg/mice) and taurine(15.6mg/mice) orally during 15 days, K5= after induced by benzo (a)pyrene, were given the *Gracillaria* sp. orally with a dose 8mg/mice during 15 days, and K6=after induced by benzo(a)pyrene, were given the combination of *Gracillaria* sp. (8mg/mice) and taurine (15.6mg/mice) orally during 15 days. Data were analyzed using ANOVA ($\alpha = 5\%$). The result shows that the combination of *Sargassum* sp. and *Gracillaria* sp. and taurine can increase the number of erythrocyte, decrease the number of leucocyte and protect the damage of hepar histopatology of male mice (*Mus musculus*) induced by benzo (a)pyrene. Combination of extract *Gracillaria* sp. and taurine is the most effective to protect the damage hepar histopatology of male mice (*Mus musculus*) induced by benzo (a)pyrene.

Keywords male mice, *Sargassum* sp., *Gracillaria* sp., taurine, benzo(a)pyrene, hepar

ABSTRAK

Kanker merupakan suatu penyakit yang ditandai dengan adanya pertumbuhan abnormal sel secara terus menerus dan tidak terkendali pada jaringan tubuh suatu organisme. Benzo(a)piren adalah salah satu zat yang dapat menyebabkan kanker. Ekstrak dari makroalga cokelat dan makroalga merah memiliki aktivitas antikanker dan antioksidan. Senyawa lain yang berfungsi sebagai antioksidan adalah taurin. Tujuan dari penelitian ini adalah menguji efek antikanker dari ekstrak makroalga cokelat (*Sargassum* sp.) serta makroalga merah (*Gracillaria* sp.) dan taurin terhadap gambaran histopatologi hepar mencit (*Mus musculus* L.) yang diinduksi benzo(a)piren. Penelitian ini menggunakan Rancangan Acak Lengkap yang terbagi dalam 5 kelompok perlakuan dengan masing-masing 5 ulangan dimana K1 = (K-), K2= benzo(a)piren 10 hari, K3 = benzo(a)piren 10 hari kemudian ekstrak makroalga cokelat 8 mg/bb/hari selama 15 hari, K4= benzo(a)piren 10 hari kemudian ekstrak makroalga merah 8 mg/bb/hari selama 15 hari, K5 = benzo(a)piren 10 hari kemudian kombinasi ekstrak makroalga cokelat 8 mg/bb/hari dan taurin 15,6 mg/bb/hari selama 15 hari, K6 = benzo(a)piren 10 hari kemudian kombinasi ekstrak makroalga merah 8mg/bb/hari dan taurin 15,6 mg/bb/hari selama 15 hari. Hasil analisis dengan *One Way ANOVA* dan dilanjutkan BNT pada taraf nyata 5% menunjukkan pemberian taurin yang dikombinasikan dengan ekstrak makroalga cokelat dan makroalga merah efektif untuk menaikkan jumlah sel darah merah, menurunkan jumlah sel darah putih dan mengurangi kerusakan jaringan hepar mencit akibat pemberian benzo(a)piren.

Kata Kunci mencitjantan, *Sargassum* sp., *Gracillaria* sp., taurin, benzo(a)piren, hepar

PENDAHULUAN

Data World Health Organization (WHO) kanker menjadi penyebab kematian nomor 2 di

dunia sebesar 13% setelah penyakit kardiovaskular (Kemenkes RI 2014). Kanker merupakan jenis penyakit yang pertumbuhannya tidak terkendali secara normal. Penyakit ini dapat

terjadi pada manusia dari semua kelompok usia, ras dan dapat menyerang semua bagian organ tubuh sehingga dapat menyebabkan kematian (Mun'im dkk 2006).

Proses perkembangan sel normal menjadi kanker merupakan proses yang kompleks dan bertahap (*multistep process*). Pada sel normal, sel akan mengalami *apoptosis* apabila telah melewati batas umur tanpa menyebabkan inflamasi (peradangan), sementara pada sel kanker, sel tidak mengalami *apoptosis* (Hannan & Weinberg 2011). Faktor penyebab kanker dikelompokkan menjadi dua, yaitu faktor endogen dan eksogen. Faktor genetik, penyakit, dan hormon termasuk dalam faktor endogen, sedangkan faktor eksogen berasal dari makanan, virus, zat karsinogenik seperti polusi udara, makanan yang mengandung zat warna, logam-logam karsinogen, *benzo(a)piren*, dan banyak penyebab lainnya (Hanahan & Weinberg 2011). *Benzot(a)piren* terbukti dapat menyebabkan *tumor* pada setiap model hewan percobaan (Juliarsi & Melia 2007).

Di dunia medis, pengobatan kanker seperti kemoterapi umumnya bekerja dengan cara mempengaruhi metabolisme asam nukleat terutama DNA atau biosintesis protein secara tidak selektif, sehingga bersifat toksik tidak hanya pada sel kanker tetapi juga pada sel normal, terutama sel normal yang memiliki kecepatan proliferasi yang tinggi seperti sumsum tulang belakang (Siswandono 2000).

Untuk itu penelitian terkait pengobatan kanker mulai diarahkan menggunakan bahan alami sebagai agen kemoterapi dengan tujuan meningkatkan sensitifitas, menekan resistensi sel kanker, dan mengurangi efek samping yang ditimbulkan oleh agen kemoterapi. Salah satu bahan alami sebagai agen kemoterapi yang berpotensi adalah makroalga. Beberapa jenis makroalga dilaporkan menunjukkan aktivitas sebagai antikanker. Makroalga cokelat (*Sargassum* sp.) merupakan golongan alga yang memiliki kandungan berupa protein, lemak, karbohidrat, alginat, vitamin, mineral, dan iodin. Selain itu, terdapat kandungan antioksidan sebagai *scavenger* radikal bebas berupa senyawa polifenol (flavonoid dan florot:anin) dan fukosantin pada *Sargassum* sp. (Lim *et al.* 2002; Meenakshi *et al.* 2009; Samee *et al.* 2009; Zahra *et al.* 2007).

Di samping makroalga *Sargassum* sp. tersebut, makroalga dari jenis *Gracillaria* sp. diduga juga memiliki kemampuan sebagai agen kemoterapi alami. *Graci/Zaria* sp. juga telah banyak dikonsumsi oleh masyarakat pesisir karena dipercaya memiliki efek pengobatan beberapa penyakit (Kang *et al.* 2005). Selain dari kelompok makroalga, senyawa lain yang memiliki sifat antikanker dan antioksidan adalah taurin (*2-amirwethanesuljonik acid*) (Huxtable 1992). Pemberian taurin dosis tinggi dapat mengurangi reaksi peroksidasi lipid yang disebabkan oleh radikal bebas dari zat karsinogenik benzo(11)piren (Smayda 2002 & Hariyatmi 2004). Selaras dengan penelitian sebelumnya yang dilakukan oleh Agata *et al.* (2016), bahwa pemberian taurin mampu melindungi jaringan hepar dari kerusakan akibat diinduksi zat benzo(n)piren. Untuk itu, perlu dilakukan penelitian pemanfaatan makroalga serta senyawa taurine sebagai bahan antikanker pada hewan uji.

Penelitian ini dilakukan untuk melihat efek dari senyawa - senyawa tersebut, baik yang dikandung oleh makroalga maupun taurine terhadap histopatologi hepar mencit yang diinduksi benzo(n)piren sebagai upaya menggali potensi senyawa alami yang dapat digunakan sebagai obat penyakit kanker untuk meminimalisir penggunaan obat kanker berbahan kimia.

DAHAN DAN CARA KERJA

Penelitian ini dilaksanakan pada bulan September 2017. Pemeliharaan hewan uji, penginduksian zat karsinogen benzo(11)piren, pemberian taurin dan ekstrak makroalga pengambilan sampel darah serta pembedahan dilakukan di Laboratorium Biologi Molekuler MIPA Terpadu, FMIPA Universitas Lampung. Proses mikroteknik dan pengamatan histopatologi hepar dilakukan di Laboratorium Histologi, Fakultas Kedokteran, Universitas Lampung.

Bahan yang digunakan dalam penelitian ini antara lain hewan uji berupa mencit jantan berumur 3 bulan dengan berat badan \pm 30-40 g, pelet pakan mencit, air minum, taurin, benzo(11)piren, minyak jagung, *Sargassum* sp., *Gracillaria* sp., metanol digunakan untuk ekstraksi dan bahan pembuatan preparat mikroteknik. Penelitian ini dilakukan dengan menggunakan

Rancangan Acak Lengkap (RAL) yang terbagi dalam enam kelompok perlakuan, masing-masing perlakuan berisi lima ulangan. Tahapan dalam penelitian ini dapat ditemgkan sebagai berikut: 30 ekor mencit berumur 3 bulan dengan bobot badan \pm 30-40 g diaklimasi selama 10 hari (diberi pakan standar dan air minum) ;30 ekor mencit dibagi kedalam 6 kelompok perlakuan yaitu K1 diberi pakan standar hingga akhir penelitian (kontrol negatif), K2 diinduksi benzo(a)piren selama 10 hari tanpa pemberian bahan uji (kontrol positif), K3: setelah diinduksi benzo(a)piren, dilanjutkan pemberian ekstrak *Sargassum* sp. dengan dosis 8 mg/ekor/hari selama 15 hari K4 setelah diinduksi benzo(a)piren, dilanjutkan pemberian ekstrak *Sargassum* sp. dengan dosis 8 mg/ekor/hari dan taurin dosis 15,6 mg/ekor/hari selama 15 hari K5: setelah diinduksi benzo(a)piren, dilanjutkan pemberian ekstrak *Gracillaria* sp. dengan dosis 8 mg/ekor/hari selama 15 hari. K6: setelah diinduksi benzo(a)piren, dilanjutkan pemberian ekstrak *Gracillaria* sp. dengan dosis 8 mg/ekor/hari dan taurin dosis 15,6 mg/ekor/hari selama 15 hari. Pada hari ke 25 seluruh kelompok perlakuan dilakukan pengambilan darah, pembedahan dan pengambilan serta penimbangan organ hepar. Dilakukan pembuatan preparat histopatologi organ hepar dan pemeriksaan preparat histopatologi di laboratorium.

Analisis data dilakukan menggunakan *One Way ANOVA* ($\alpha=5\%$), apabila terdapat perbedaan yang nyata maka dilanjutkan Uji Beda Nyata Terkecil (BNT) pada taraf nyata 5%.

Parameter yang diukur dalam penelitian ini yaitu: Berat badan mencit, Pengukuran dilakukan sebanyak tiga kali, yaitu hari ke-10 (setelah 10 hari diinduksi benzo(a)piren), hari ke-15 (setelah 5 hari pemberian ekstrak dan taurin) hari ke-20 setelah 10 hari pemberian ekstrak dan taurin) dan hari ke-25 (setelah 15 hari pemberian ekstrak dan taurin)

Jumlah total sel darah putih (leukosit) dan sel darah merah (eritrosit). Penghitungan leukosit dilakukan dengan *haemositometer*. Jumlah leukosit tiap milimeter kubik (mm^3) adalah jumlah sel terhitung dikalikan dengan 50 (Tambur 2006). Sedangkan perhitungan jumlah eritrosit dihitung pada 5 kotak kecil pada kotak besar di tengah yang ada pada haemositometer.

Nilai indeks organ hepar dihitung dengan rasio antara berat basah hepar mencit (g) dan berat badan mencit (g)

Perhitungan skor derajat kerusakan sel hepar dan pengamatan preparat histopatologi sel hepar mencit pada lima lapang pandang, kriteria penilaian derajat kerusakan jaringan hepar dilakukan menggunakan model skoring *Histopatology Manja Roenigk* (Puspita, 2014), yaitu sel normal diberi skor 1, kerusakan sel seperti degenerasi parenkimatosia diberi skor 2, degenerasi hidropik diberi skor 3 dan nekrosis atau kematian sel diberi skor 4.

HASIL

Pengaruh pemberian *benzo(a)piren* serta ekstrak *Sargassum* sp., *Gracillaria* sp dan taurin terhadap berat badan mencit jantan dapat dilihat pada Tabel 1. Rerata jumlah eritrosit, jumlah leukosit, berat basah hepar mencit, indeks hepar mencit dan skor kerusakan hepar mencit dapat dilihat pada tabel 2. Pemberian secara subkutan zat karsinogenik benzo(a)piren pada tubuh mencit secara statistik (*One Way ANOVA*, $\alpha=0,05$) tidak menunjukkan perbedaan yang signifikan ($p>0,05$), namun demikian pemerian ekstrak makroalga cokelat (*Sargassum* sp.), makroalga merah (*Gracillaria* sp) serta taurin cenderung dapat mempertahankan berat badan dibandingkan dengan kelompok yang tidak diberi ketiga perlakuan tersebut selama 25 hari pengamatan. Pada kelompok K1 (normal) rerata berat badan mencit terus mengalami kenaikan selama penelitian. Sebaliknya pada kelompok yang diinduksi benzo(a)piren sebanyak 0,3 mg/hari yaitu K2 (kontrol positif) mengalami penurunan pada hari ke-20 hingga akhir penelitian, kelompok K3 (diberi ekstrak (*Sargassum* sp 8 mg/ekor/hari) dan K4 (diberi ekstrak *Sargassum* sp dan taurin) mengalami penurunan setelah diinduksi benzo(a)piren dan mengalami kenaikan setelah pemberian ekstrak dan taurin.

Pada Tabel 2. terlihat bahwa pemberian benzo(a)piren berpengaruh nyata terhadap jumlah total sel eritrosit pada s-diap kelompok perlakuan ($p<0,05$). Hasil perhitungan eritrosit menunjukkan bahwa jumlah rata-rata sel eritrosit pada kelompok K2 (pemberian benzo

(a)piren) mengalami penurunan sebesar 61,01% dibandingkan dengan kelompok perlakuan lain. Hal yang sama ditemukan pada sel leukosit .rerata jumlah sel leukosit menunjukkan bahwa terdapat perbedaan. yang signifikan antar kelompok perlakuan ($p < 0,05$). Pemberian benzo(a)piren sebanyak 0,3mg/hari selama 10 hari menaikkan jumlah sel leukosit kelompok K2 sebesar 58,47% jika dibandingkan dengan kelompok kontrol. Selanjutnyapada parameterperhitunganrerata berat basahhepar mencit dan indeks hepar mencit menunjukkan bahwa tidak terdapat perbedaan yang signifikan antar kelompok perlakuan ($p > 0,05$). Nilai berat basah hepar yang didapat dari keenam kelompok adalah 1,63g dan 1,69g menunjukkan berat hepar yang normal. Hal ini diduga terjadi karena kerusakan yang terjadi akibat penginduksian benzo (u) piren belum sampai menurunkan berat basah organ mencit namun memberikan efek kerusakan pada histologi hepar mencit. Hasil skor kerusakan

organ hepar berbeda nyata ($p < 0,05$). Histologi hepar kelompok kelompok kontrol (K1) berbeda nyata dengan semua kelo:mpok perlakuan. Nilai kerusakan pada kelompok K2 mengalami kenaikan sebesar 60% dibandingkan dengan kelompok normal.

Kerusakan hepar mencit pada seluruh kelompok perlakuan terlihat pada Gambar 1. Gambaran kerusakan jaringan organ hepar diamati pada 5 lapang pandang dengan perbesaran 400x kemudian dilakukan skoring kerusakan hepar. Pada Gambar 1 terlihat histologi hepar kelompok kelompok kontrol (K1) berbeda nyata dengan semua kelompok perlakuan. Pada mencit normal sel hepatosit tersusun radier dengan vena sentralis sebagai pusatnya. Tidak tampak adanya pembengkakan hepatosit pada kelompok ini. Sinusoid hati juga tampak normal, tidak terlihat perbesaran dan berpola radier yang berpusat pada vena sentralis. Nilai kerusakan pada kelompok K2 mengalami kenaikan sebesar

Tabel 1. Rerata Berat Badan Mencit yang Diinduksi Benzo(a)piren10 hari dan Diberi Ekstrak Makroalga Cokelat (*Sargassum* sp.), Makroalga Merah (*Gracillaria* sp) serta Taurin 1Shari

Kelompok Perlakuan	Rerata berat badan mencit ($X \pm SEM$) g (Bari Ke -)			
	10	15	20	25
	35,0 \pm 1,0	36,2 \pm 1,1	36,4 \pm 0,8	36,8 \pm 1,1
2	34,2 \pm 1,1	36,6 \pm 1,2	35,8 \pm 1,2	34,2 \pm 2,0
3	35,0 \pm 1,8	33,8 \pm 1,1	33,8 \pm 0,9	33,8 \pm 0,1
4	35,6 \pm 1,1	34,4 \pm 1,2	34,4 \pm 1,0	35,2 \pm 0,9
5	35,6 \pm 1,6	35,2 \pm 1,8	35,0 \pm 1,9	34,2 \pm 1,7
6	37,0 \pm 0,5	35,4 \pm 1,0	35,0 \pm 1,3	35,0 \pm 0,8

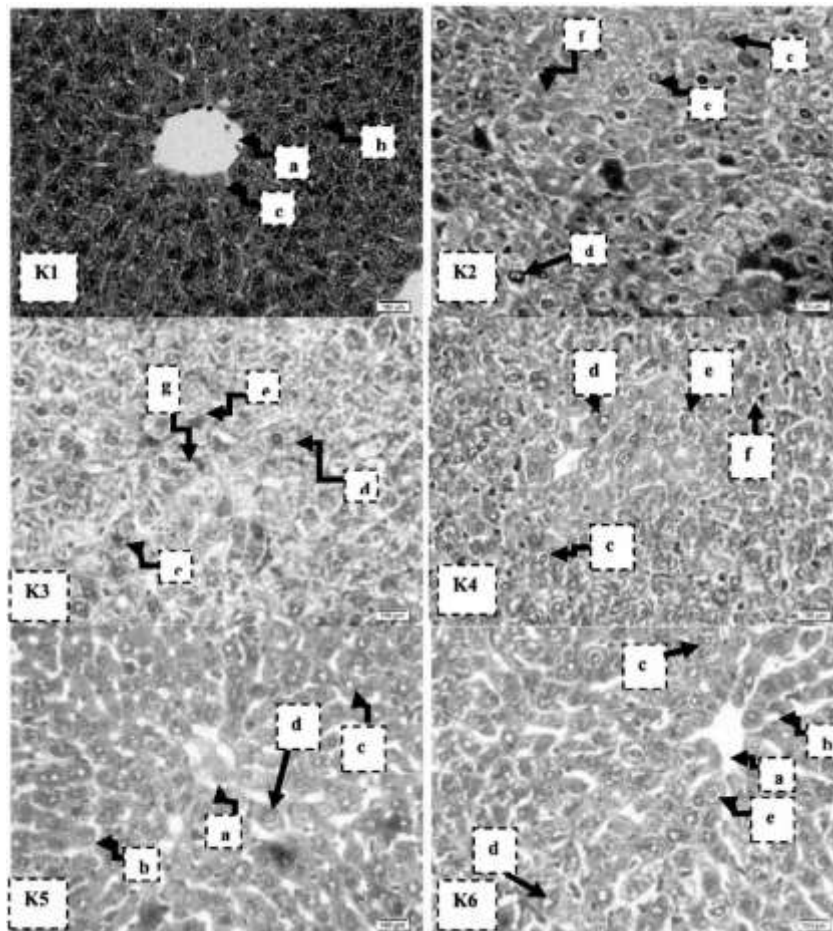
Tabel 2. Rerata Jumlah Eritrosit, Jumlah Leukosit, Berat Basah Mencit, Indeks Hepar Mencit dan Skor Kem- sakan Hepar Mencit yang Diinduksi Benzo(a)piren10 hari dan Diberi Ekstrak Makroalga Cokelat i*Sargassum* Sp.), Makroalga Merah (*Gracil/aria* Sp) serta Taurin 15hari.

No	Parameter	Kelompok Perlakuan					
		K1	K2	KJ	K4	K5	K6
1	Jumlah Eritrosit ($X \pm SEM$) 10 ⁶ sel/ μ L	11,31 \pm 0,78 ^a	5,57 \pm 1,08 ^b	8,19 \pm 0,64 ^a	8,09 \pm 0,52 ^b	10,41 \pm 0,44 ^a	10,41 \pm 0,44 ^a
2	Jumlah Leukosit ($X \pm SEM$) 10 ⁶ sel/ μ L	7,45 \pm 0,34 ^a	17,94 \pm 3,43 ^b	10,31 \pm 0,49 ^a	11,06 \pm 1,12 ^b	9,75 \pm 0,25 ^a	10,47 \pm 1,06 ^a
J	Berat Basah Hepar ($X \pm SEM$)g	1,64 \pm 0,09	1,63 \pm 0,09	1,69 \pm 0,09	1,66 \pm 0,04	1,65 \pm 0,12	1,67 \pm ,0,70
4	Indeks Hepar ($X \pm SEM$)	0,05 \pm 0,00	0,05 \pm 0,00	0,05 \pm 0,00	0,05 \pm 0,00	0,05 \pm 0,00	0,05 \pm 0,00
5	Skor Kerusakan Hepar ($X \pm SEM$)	5,40 \pm 0,25 ^a	13,20 \pm 0,37 ^a	11,80 \pm 0,85 ^b	11,40 \pm 0,25 ^b	9,60 \pm 0,40 ^a	7,60 \pm 0,25 ^d

Keterangan: nilai rerata yang diikuti huruf berbeda pada kolom yang sama menandakan adanya perbedaan yang signifikan berdasarkan uji-BNT pada α 5%

60% dibandingkan dengan kelompok normal. Sel hepatosit tidak tersusun secara radial mengelilingi vena sentralis. Sel hepatosit juga menunjukkan adanya kerusakan, seperti degenerasi bengkak keruh yang luas (parenkimatosia), adanya degenerasi hidrofik pada hepatosit, dan ditemukan adanya nekrosis sel. Selain itu, dapat juga ditemukan adanya kongesti dan pelebaran sinusoid hati.

Pemberian ekstrak *Sargassum* sp., *Gracillaria* sp dan taurin mampu memperbaiki kerusakan histologi hepar akibat dari pemberian benzo(a) piren. Susunan dari sel hepatosit mulai tersusun secara radial dan vena sentralis sebagai pusatnya. Masih ditemukan adanya pembengkakan pada sel hepatosit, seperti degenerasi bengkak keruh (parenkimatosia) namun jumlahnya lebih sedikit dibandingkan dengan kelompok K2.



Oambar 1. Histopatologi hepar mencit seluruh kelompok perlakuan

Keterangan :

- (a) Vena Sentralis; (b) sinusoid; (c) sel hepatosit normal; (d) degenerasi bengkak keruh; (e) degenerasi hidrofik; (f) Infiltrasi sel radang (g) nekrosis

K 1 Kontrol negatif.

K.2 Diinduksi benzo(a)piren selama 10 hari (kontrol positif).

K 3 Diinduksi benzo(a)piren selama 10 hari, dilanjutkan pemberian ekstrak *Sargassum* sp. 8 mg/ekor/hari selama 15 hari.

K 4 Diinduksi benzo(a)piren selama 10 hari, dilanjutkan pemberian Laurin dan ekstrak *Sargassum* sp. 8 mg/ekor/hari selama 15 hari.

K5: Diinduksi benzo(a)piren selama 10 hari, dilanjutkan pemberian ekstrak *Gracillaria* sp. 8 mg/ekor/hari selama 15 hari.

K 6 Diinduksi benzo(a)piren selama 10 hari, dilanjutkan pemberian Laurin 15,6 mg/ekor/hari dan ekstrak *Gracillaria* sp. 8 mg/ekor/hari selama 15 hari.

PEMBAHASAN

Perubahan berat badan menunjukkan adanya gangguan fisiologis pada makhluk hidup. Penurunan berat badan pada mencit kelompok K2, K3, K4, K5 dan K6 pada Gambar 14 menunjukkan bahwa penginklusan benzo (a)piren sebanyak 0,3 mg/hari mampu menurunkan berat badan mencit. Hal ini terjadi karena adanya gangguan metabolisme pada tubuh mencit setelah diinduksi zat karsinogenik benzo(a) piren yang mengakibatkan menurunnya asupan makanan oleh mencit (Oliviera *et al.* 2008)

Jumlah eritrosit dipengaruhi oleh jenis kelamin, umur, kondisi tubuh, variasi harian, dan keadaan stress (Schmidt & Nelson, 1990). Jumlah sel darah merah (eritrosit) mencit normal yaitu $6,50-10,10 \times 10^6$ sel/ μ L (Thrall, 2004). Dengan demikian kelompok perlakuan K2 dengan jumlah eritrosit $5,57 \times 10^6$ sel/ μ L darah dapat dikatakan mencit K2 mengalami anemia (kekurangan sel darah). Zhu *et al.* (1995) memaparkan penginduksian benzo(u) piren pada tikus menghasilkan *hematotoxicity* yang dimanifestasikan sebagai anemia aplastik dan leukemia. Jumlah sel eritrosit pada kelompok yang diberi ekstrak *Sargassum* sp. *Gracillaria* sp. serta taurin mengalami kenaikan jumlah sel eritrosit sehingga menjadi normal, karena kandungan dari *Sargassum* sp., *Gracillaria* sp. dan taurin yang diberikan pada mencit cukup mampu meningkatkan antioksidan setelah penginduksian zat karsinogen benzo(a)piren. Kandungan Flavonoid pada makroalga bersifat antioksidan diduga mampu melakukan proses penghambatan proliferasi sel kanker atau bersifat antiproliferasi sel kanker dan apoptosis sel kanker. Jumlah leukosit dipengaruhi oleh kondisi tubuh, stress, kurang makan, zat karsinogen atau disebabkan oleh faktor lain (Pearce 1989). Hewan yang terinfeksi akan mempunyai jumlah leukosit yang lebih banyak, karena leukosit berfungsi melindungi tubuh dari infeksi. Menurut Edinger (2004), peningkatan jumlah leukosit total menunjukkan adanya respon leukosit secara humoral dan seluler dalam mengatasi zat asing (karsinogenik).

Adanya penambahan berat organ, peningkatan turgor organ dan perubahan warna

menjadi keputihan pada organ, merupakan suatu bentuk dari terjadinya pembengkakan pada struktur seluler. Perubahan berat organ pada hewan uji merupakan salah satu indikator adanya perubahan sel pada organ akibat paparan senyawa kimia (Michael *et al.* 2007; Robbins *et al.* 2007; Sellers *et al.* 2007). Salah satu senyawa kimia yang dapat merusak organ adalah benzo (a) piren. Benzo(a)piren merupakan zat karsinogenik yang sulit diekskresi dari dalam tubuh dan umumnya terakumulasi pada jaringan hati, ginjal, maupun adiposa atau lemak tubuh. Benzo(a)piren yang terakumulasi pada organ hati menjadi senyawa reaktif yang dapat mengganggu metabolisme dan menyebabkan kerusakan pada organ hati (Elisabeth *et al.* 2000 & Sumpena 2009).

Perhitungan nilai indeks organ hepar dapat digunakan untuk melihat ada atau tidaknya penumpukan lemak di jaringan hepar. Apabila terjadi penumpukan lemak yang berlebihan pada jaringan hepar dapat menyebabkan perlemakan pada organ hepar (Dewi *et al.* 2014). Tabel 2 terlihat bahwa nilai rerata indeks tidak menunjukkan pengaruh yang signifikan ($p > 0,05$), indeks hepar seluruh kelompok perlakuan berada pada kisaran angka 0,45-0,50. Hal ini menunjukkan bahwa timbunan lemak yang terdapat pada jaringan hepar mencit seluruh kelompok perlakuan memiliki jumlah yang relatif sama, dengan kata lain penginklusan benzo(a)piren, pemberian ekstrak makroalga *Sargassum* sp. *Gracillaria* sp. dan pemberian taurin pada mencit tidak menyebabkan penimbunan lemak pada hepar mencit perlakuan. Pernyataan tersebut dapat dibuktikan melalui pengamatan struktur histologis hepar mencit, yaitu tidak ditemukan adanya perlemakan atau degenerasi lemak pada hepar mencit seluruh kelompok perlakuan.

Parameter selanjutnya yaitu melihat pengaruh pemberian benzo(a)piren serta ekstrak *Sargassum* sp., *Gracillaria* sp. dan taurin terhadap skor kerusakan histopatologi hepar mencit jantan dapat dilihat pada Tabel 2 dan gambaran dari kerusakan histologi hepar dapat dilihat pada gambar 1.

Pada Tabel 2 terlihat hasil skor kerusakan organ hepar berbeda nyata ($p < 0,05$). Gambaran kerusakan jaringan organ hepar diamati pada 5 lapang pandang dengan perbesaran 100x dan

400x kemudian dilakukan skoring kerusakan hepar. Pada Gambar 1 terlihat histologi hepar kelompok kontrol (K1) berbeda nyata dengan semua kelompok perlakuan. Nilai kerusakan pada kelompok K2 mengalami kenaikan sebesar 60% dibandingkan dengan kelompok normal.

Menurut Robins & Kumar (1992), kerusakan hepar akibat senyawa kimia ditandai dengan lesi biokimiawi yang memberikan rangkaian perubahan fungsi dan struktur. Beberapa perubahan struktur hepar akibat senyawa kimia yang dapat tampak dalam pengamatan mikroskopis seperti, radang, fibrosis, degenerasi, dan nekrosis. Nekrosis adalah kematian sel atau jaringan pada organisme hidup. Inti sel yang mati terlihat lebih kecil, kromatin dan serabut retikuler menjadi berlipat-lipat. Inti menjadi lebih padat dan kemudian sel menjadi eosinofilik (kariolisis) (Kasno, 2003). Pemberian taurin dan ekstrak makroalga pada mencit yang diinduksi benzo(a)piren, diketahui mampu memperbaiki kerusakan hepar secara signifikan. Pemberian ekstrak makroalga *Gracillaria* sp dengan dosis 8 mg/ekor/hari selama 15 hari, ternyata mampu memberi efek pemulihan yang sedikit lebih besar dibandingkan dengan pemberian ekstrak *Sargassum* sp dengan dosis yang sama.

Benzo(a)piren merupakan radikal bebas yang bersifat karsinogenik. Benzo(a)piren yang terakumulasi pada organ hati menjadi senyawa reaktif yang dapat mengganggu metabolisme dan menyebabkan kerusakan pada organ hati (Elisabeth *et al.* 2000 & Sumpena 2009). Senyawa radikal bebas menyebabkan terjadinya reaksi oksidasi asam lemak tak jenuh pada fosfolipid membran sel dengan cara membentuk peroksida lipid. Reaksi peroksidasi lipid akan menyebabkan terganggunya permeabilitas membran dan mengganggu distribusi ion-ion sehingga dapat merusak sel maupun organ, seperti mitokondria dan lisosom. Kerusakan yang terjadi akibat reaksi peroksidasi lipid mengakibatkan struktur sel mengalami perubahan menjadi abnormal (Hariyatmi 2004 & Georgieva 2005). Penginduksian benzo(a)piren mengakibatkan peningkatan molekul ROS yang signifikan, sehingga mampu menekan sistem pertahanan antioksidan dalam sel hepatosit dan mengakibatkan terjadinya pembengkakan pada sel hepatosit. Radikal bebas akan berikatan

dengan berbagai makro molekul yang ada dalam sel dan menimbulkan kerusakan pada fungsi dan integritas sel (Naguib *et al.* 2014). Salah satu kerusakan yang terjadi adalah rusaknya membran sel hepatosit akibat aktivitas peroksidasi lipid. Akibatnya, sel kehilangan kemampuan untuk meregulasi ion Ca^{2+} dan ATPase, sehingga terjadi gangguan transport aktif ion Natrium. Adanya gangguan ini, menyebabkan air akan masuk ke dalam sel secara berlebihan, sehingga sel hepatosit mengalami pembengkakan (Price & Lorraine 2006).

Pemberian ekstrak *Sargassum* sp yang mengandung flavonoid yang berperan sebagai antioksidan dapat melindungi sel hepar mencit dari kerusakan yang disebabkan oleh induksi benzo(a)piren selama 10 hari. Takutude *et al.* (2014) menjelaskan bahwa flavonoid sebagai senyawa antioksidan memiliki peranan sebagai pereduksi radikal hidroksil, superoksida dan radikal peroksil dalam proses peroksidasi lipid yang diakibatkan oleh efek radikal bebas. Dapat dilihat pada gambar 3 dan 4 mulai ditemukan sel hepatosit normal setelah pemberian ekstrak makroalga *Sargassum* sp. Perubahan degeneratif seperti degenerasi bengkak keruh dan degenerasi hidropik merupakan jenis perubahan sel yang prosesnya bersifat reversibel atau dapat kembali normal apabila rangsangan yang menyebabkan kerusakan sel dihentikan atau diberikan antioksidan tambahan (Lavenia 2010).

Makroalga lain yang memiliki kandungan antioksidan adalah *Gracillaria* sp. Senyawa antioksidan yang terkandung dalam *Gracillaria* sp. mampu melindungi sel hati dari kerusakan. Pemberian ekstrak *Gracillaria* sp. yang dikombinasikan dengan taurin memperlihatkan efektivitas dalam proses perlindungan sel. Hal ini disebabkan oleh sifat taurin sebagai antioksidan yang bersifat hepatoprotektif sehingga mampu melindungi sel hepar mencit dari kerusakan. Pemberian taurin dosis tinggi dapat mengurangi reaksi peroksidasi lipid yang disebabkan oleh radikal bebas dari zat karsinogenik benzo(a)piren (Smayda 2002 & Hariyatmi 2004). Selaras dengan penelitian sebelumnya yang dilakukan oleh Agata *et al.* (2016), bahwa pemberian taurin mampu melindungi jaringan hepar dari kerusakan akibat diinduksi zat benzo(a)piren.

Salah satu sumber antioksidan dari rumput

laut adalah berasal dari pigmen fukosantin *Gracilaria caudate* dari Rhodophyta memiliki aktivitas antioksidan yang tinggi (sepadan dengan aktivitas 53.9 mg/g vitamin C) (Costa *et al.* 2010). Kandungan lain yang terdapat pada *Gracillaria* sp. adalah flavonoid sebagai antioksidan (Hamuel 2012). Flavonoid dikatakan antioksidan karena dapat menangkap radikal bebas dengan membebaskan atom hidrogen dari gugus hidroksilnya.

Penambahan taurin sebagai antioskidan pada kelompok mencit yang diinduksi dengan benzo(u)piren, mampu memperbaiki gambaran histologi hepar. Hal ini terlihat dari berkurangnya sel hepatosit yang mengalami degenerasi bengkak keruh, degenerasi hidrofik yang jumlahnya tidak terlalu banyak dan tidak ditemukan nekrosis pada kelompok yang diberi perlakuan taurin. Meskipun demikian, sinusoid mengalami pelebaran dan masih ditemukan adanya kongesti pada kelompok ini. Hasil ini sesuai dengan penelitian Abbasoglu *et al.* (2001) yang menyatakan bahwa taurin mampu memperbaiki kerusakan hati yang diinduksi *thioacetamide*. Penelitian Ozden *et al.* (2012) juga menunjukkan hal yang sama, bahwa taurin mampu mengurangi kerusakan oksidatif pada hati akibat paparan *methiocarb*. Kemampuan taurin mencegah kerusakan sel hepatosit juga dapat berasal dari kemampuannya menstabilkan membran lisosom hati dan mengatur homeostasis ion Ca^{2+} . Akibatnya, gangguan transport aktif ion natrium bisa diperbaiki, sehingga masuknya air ke dalam sitoplasma dapat dicegah (Chen *et al.* 2006).

KESIMPULAN

Berdasarkan hasil penelitian yang telah dilakukan maka kesimpulan yang didapat adalah pemberian ekstrak makroalga *Sargassum* sp. dan *Gracillaria* sp. dengan dosis 8mg/ekor/hari selama 15 hari yang diberikan secara oral mampu memperbaiki jumlah sel darah merah, sel darah putih, kerusakan histopatogi hepar mencit jantan (*Mus musculus*) akibat peoginduksian zat karsinogenik benzo(a)piren. Pemberian kombinasi ekstrak makroalga *Sargassum* sp. dan *Graci/Zaria* sp. dengan dosis 8mg/ekor/hari serta taurin dosis

15mg/ekor/hari selama 15 hari yang diberikan secara oral mampu memperbaiki jumlah sel darah merah, sel darah putih dan kerusakan histopatogi mencit jantan (*Mus musculus*) akibat penginduksian zat karsinogenik benzo(a)piren.

DAFTAR PUSTAKA

- Abbasoglu, DS, O. Kanbagli, J. Balkan, U. Cevikbas, TG. Aykac, & M Uysal. 2001. The protective effect of taurin against thio a cetamide hepatotoxicity of rats *Human & Experimental Toxicology* 20 (1): 23-7.
- Agata, A., EL. Widiastuti, GN. Susanto, & Sutyarso. 2016. Respon Histopatologi Hepar Mecit (*Musmusculus*) yang Diinduksi Benzo(a)piren terhadap Pemberian Taurin dan Ekstrak Daun Sirsak (*Annonamuricata*). *Jurna/ Natur Indonesia*, 16(2). 54-63
- Dewi, MK., UA. Lantika & S. Ahmad. 2014. Efek Ekstrak Air Daun Sirsak (*Annona muricata* L.) terhadap Distribusi Lemak Tubuh pada Tikus Jantan Galur Wistar Model Obesitas. *Prosiding Sains, Teknologi, dan Kesehatan* 4(1): 81-88.
- Elisabeth, J., T. Haryati & D. Siahaan. 2000. Polycyclic Aromatik Hydrocarbon (PAR): Kaitannya dengan Minyak Sawit dan Kesehatan dalam Warta PPKS (Pusat Penelitian Kelapa Sawit). Medan
- Georgieva, NV. 2005. Oxidative Stress As A Factor Of Disrupted Ecological Oxidative Balance In Biological Systems-a review. Hanya telusuri *Bulgarian Journal of Veterinary Medicine* 8(1) 1-11.
- Hamuel, JD. 2012. *Phytochemicals. Extraction Methods. Basic Structure and Mode of Action as Potential Chemotherapeutic Agents*. Nigeria: Department of Microbiology, School of Pure and Applied Science, Federal University of Technology.
- Juliyarsi & Melia. 2007. Dadih Susu Sapi Mutan (*Lactococcus lactis*) Sebagai Food Healhty Dalam Menghambat Kanker. *Artikel Penelitian Dasen Muda*. Fakultas Matematika dan Ilmu Pengetahuan Alam.

- Universitas Andalas. Padang.
- Kang, KA, HD Bu, DS. Park, GM. Go, Y. Jee, T. Shin, & JW. Hyun. 2005. Antioxidant Activity of Ethanol Extract of *Culluphyllis japonica*. *Phytotherapy Research* 19: 506-510.
- Kasno, PA. 2008. *Patologi Hali dan Saluran Empedu Ekstra Hepatik*. Semarang: Balai Penerbit Universitas Diponegoro.
- Lim, SN, PCK. Cheung, VEC. Ooi & PO. Ang. 2002. Evaluation of Antioxidative of Extracts from a Brown Seaweed, *Sargassum siliquastrum*. *Journal of Agricultural and Food Chemistry*. 50: 3862-3866.
- Meenakshi, S, DM. Gnanambigai, S. Tamil- Mozhi, M. Arumugan & T. Balasubramanian. 2009. Total Flavonoid and in vitro Antioxidant Activity of Two Seaweed of Rameshwaram Coast *Global Journal of Pharmacology* 3 (2): 59-62.
- Michael, B., Y. Barry, RS. Sellers, R. Perry, D. Morton, N. Roomie, JK. Johnson & K. Schafer. 2007. Evaluation of Organ Weights for Rodent and Non-Rodent Toxicity Studies: A Review of Regulatory Guidelines and a Survey of Current Practises. *Toxicologic Pathology*, 35: 742-750
- Munim, A., R. Andrajati & H. Susilowati. 2006. Uji Hambatan Tumorigenesis sari. Buah Merah *iPandanus conoideus* Lam) Merek M terhadap Tikus Putih Betina yang diinduksi 7,12-dimetilbenz[a]antrasen (DMBA). *Mojalah Ilmu Kefarmasia*. 3 (3), 153161.
- Naguib, YM, RM. Azmy, RM. Samaka, & MF. Salem. 2014. *Pleurotus ostreatus* opposes mitochondrial dysfunction and oxidative stress in acetaminophen induced hepatorenal injury. *BMC Complementary and Alternative Medicine*. 14: 494-515.
- Redmon, H., P. Stapleton & David. 1983. Immunostription. *The rule of Taurine Nutrition* 14: 559-604.
- Robbins, SL, RS. Cotran, & V. Kumar. 2007. Buku ajar patologi, edisi ke-7. EGC. hlm. 664-84. Jakarta.
- Samee, H, Zhen-xing Li, Hong Lin, Jamil Khalid & Yong-chao Guo. 2009. Anti-Allergic Effects of Etanol Extract from Brown Seaweeds. *Journal of Zheijiang University.science B*,10 (2) 147-153.
- Siswando, SB. 2000. *Kimia Medisinal*, Ed ke -2. Semarang: Airlangga University.
- Swnpena, Y. 2009. Uji Mutagenisitas Benzo (a) piren dengan Metode Mikronukleus pada Sumsum Tulang Mencit Albino (*Mus musculus*). *Cermin Dunia Kedokteran*, 36 (1): 167.