

ISSN 2807-1697

**JURNAL
ILMU MEDIS INDONESIA**

**VOLUME 1 NO. 2
MARET 2022**

Editorial Team

Jurnal Ilmu Medis Indonesia | P-ISSN | E-ISSN 2807-1697

HOME ([HTTP://PENERBITGOODWOOD.COM/INDEX.PHP/JIMI/INDEX](http://penerbitgoodwood.com/index.php/jimi/index)) / EDITORIAL TEAM

Editorial Team

Editor-in-Chief:

Dr. dr. Khairun Nisa Berawi, M.Kes., AIFO (<https://scholar.google.com/citations?user=dOvXvEQAAAAJ&hl=en>), Universitas Lampung

Editorial Advisory Board:

Dhanang Prawira Nugraha (<https://scholar.google.com/citations?user=dKNIA4AAAAJ&hl=en>), STIKES Karya Putra Bangsa Tulungagung

Dedi Ardinata (<https://scholar.google.co.id/citations?user=tE1XIAkAAAAJ&hl=en>), Universitas Sumatera Utara

Dian Wuri Astuti (<https://scholar.google.co.id/citations?user=z2FKLtQAAAAJ&hl=en>), STIKES Guna Bangsa Yogyakarta

Retno Dewi Priskusanti, (<https://scholar.google.com/citations?user=AsfbI0EAAAAJ&hl=id>) ITSK RS dr.Soepraoen Malang

Saeful Amin (<https://scholar.google.co.id/citations?user=8MIAkPMAAAAJ&hl=id>), Universitas Bakti Tunas Husada, Tasikmalaya

Yusriani (<https://scholar.google.co.id/citations?user=O22JqQYAAAAAJ&hl=en>), Universitas Muslim Indonesia

Preparation Checklist -

Please fill this preparation checklist based on the condition of your manuscript before submitting.

DOWNLOAD HERE (https://drive.google.com/uc?export=download&id=1d3mqCQk70c8EKK1AeDTxERZydom_GsGJ)

Make a Submission -

Make a Submission (<http://penerbitgoodwood.com/index.php/jimi/about/submissions>)

Journal Template -



(https://docs.google.com/document/d/15L_DPyIKpUsvbh7QEFAf9w6pIO_tDc4H/edit?usp=sharing&oid=117610596564119215306&rtpof=true&sd=true)

Submission -

How to submit (<https://penerbitgoodwood.com/index.php/index/submit>)

Create your manuscript (<https://penerbitgoodwood.com/index.php/jimi/submission/wizard>)

Submissions guidelines (<https://penerbitgoodwood.com/index.php/jimi/about/submissions>)

Published by Penerbit Goodwood, Jurnal Ilmu Medis Indonesia (JIMI) is a peer-reviewed scholarly journal that publishes articles in the field of medical sciences in Indonesia. JIMI welcomes researchers, academicians, as well as practitioners to submit well-written manuscripts discussing contemporary and interesting medical issues aimed at mediating the development of Indonesian medical sciences through a quality scientific publication.


doi <https://doi.org/10.35912/jimi.v1i2> (<https://doi.org/10.35912/jimi.v1i2>)

Published


2022-03-02


Articles

Hubungan Antara Lama Demam dengan Hasil Pemeriksaan Profil Darah pada Pasien Demam Berdarah Dengue (<http://penerbitgoodwood.com/index.php/jimi/article/view/912>)

 *Faisal Abdul Masykur*

 Pages: 53-58

 <https://doi.org/10.35912/jimi.v1i2.912> (<https://doi.org/10.35912/jimi.v1i2.912>)


 265 views | 245 downloads


 [View PDF \(http://penerbitgoodwood.com/index.php/jimi/article/view/912/202\)](http://penerbitgoodwood.com/index.php/jimi/article/view/912/202)

Potensial Terapi Antikanker Melalui Senyawa Bioaktif dari Nutrasetikal (<http://penerbitgoodwood.com/index.php/jimi/article/view/922>)

 *Winda Puspita sari*

 Pages: 59-70

 <https://doi.org/10.35912/jimi.v1i2.922> (<https://doi.org/10.35912/jimi.v1i2.922>)


 36 views | 234 downloads


 [View PDF \(http://penerbitgoodwood.com/index.php/jimi/article/view/922/223\)](http://penerbitgoodwood.com/index.php/jimi/article/view/922/223)


Potensi Terapeutik dari Metabolit Aktif Rimpang Jahe dalam Memodulasi Imunitas Tubuh terhadap Covid-19 (<http://penerbitgoodwood.com/index.php/jimi/article/view/917>)

 *Dinda Afifa*

 Pages: 71-81

 <https://doi.org/10.35912/jimi.v1i2.917> (<https://doi.org/10.35912/jimi.v1i2.917>)


 167 views | 154 downloads


 [View PDF \(http://penerbitgoodwood.com/index.php/jimi/article/view/917/224\)](http://penerbitgoodwood.com/index.php/jimi/article/view/917/224)

Intervensi Diet pada Pencegahan Obesitas Anak (<http://penerbitgoodwood.com/index.php/jimi/article/view/971>)

 *Devi Mutiara Jasmine*

 Pages: 83-93

 <https://doi.org/10.35912/jimi.v1i2.971> (<https://doi.org/10.35912/jimi.v1i2.971>)


 173 views | 182 downloads


 [View PDF \(http://penerbitgoodwood.com/index.php/jimi/article/view/971/227\)](http://penerbitgoodwood.com/index.php/jimi/article/view/971/227)

Pengelolaan Hipertensi Sebelum Kehamilan (<http://penerbitgoodwood.com/index.php/jimi/article/view/951>)

 *Adela Putri Agata*

 Pages: 95-101

 <https://doi.org/10.35912/jimi.v1i2.951> (<https://doi.org/10.35912/jimi.v1i2.951>)


 143 views | 136 downloads


 [View PDF \(http://penerbitgoodwood.com/index.php/jimi/article/view/951/234\)](http://penerbitgoodwood.com/index.php/jimi/article/view/951/234)

Sindrom Rapunzel: Laporan Kasus (<http://penerbitgoodwood.com/index.php/jimi/article/view/730>)

 *Khairun Nisa Berawi, Fauziyyah Nuur Al Azizah*

 Pages: 103-112

 <https://doi.org/10.35912/jimi.v1i2.730> (<https://doi.org/10.35912/jimi.v1i2.730>)

 163 views | 124 downloads

 [View PDF \(http://penerbitgoodwood.com/index.php/jimi/article/view/730/236\)](http://penerbitgoodwood.com/index.php/jimi/article/view/730/236)

Preparation Checklist -

Please fill this preparation checklist based on the condition of your manuscript before submitting.

Sindrom Rapunzel: Laporan Kasus (*Rapunzel Syndrome: A Case Report*)

Khairun Nisa Berawi^{1*}, Fauziyyah Nuur Al Azizah²

Bagian Fisiologi, Fakultas Kedokteran, Universitas Lampung, Bandar Lampung^{1*}

Fakultas Kedokteran, Universitas Lampung, Bandar Lampung²

khairun.nisa@fk.unila.ac.id^{1*}, fauziyyahnaa@gmail.com²



Riwayat Artikel

Diterima pada 29 November 2021

Revisi 1 pada 1 Desember 2021

Revisi 2 pada 12 Februari 2022

Revisi 3 pada 6 April 2022

Revisi 4 pada 8 April 2022

Disetujui pada 11 April 2022

Abstract

Purpose: This study aimed to summarize the general history, physical exam findings, confirmation test, and treatment of a patient with rapunzel syndrome.

Research Methodology: This article is a pediatric surgery RSUD Abdoel Moeloek Lampung case report in 11 March 2020. The subject of the case is a 11-year-old girl who is hospitalized in the hospital ward with Rapunzel syndrome.

Result: A 11-year-old girl, an inpatient in the Pediatric surgery Ward, RSUD Abdoel Moeloek Lampung, with abdominal pain such as squeezing, nausea and vomiting filled with water and hard and little bowel movements. On physical examination, bloated abdomen, epigastric tenderness and left hypochondrium, mass (+). on ct scan examination with gastric contrast looks enlarged, isodense lesions appear, irregular edges in the gastric lumen to the duodenum, separated from the wall, post contrast does not appear enhanced. The patient was clinically diagnosed with “Rapunzel Syndrome.” Management of the patient during treatment was upper midline laparotomy.

Limitations: This case report is limited to rapunzel syndrome cases with a scarce number of cases and rare cases in children.

Contribution: This case report can be helpful in medical education or used as a reference in making relevant case reports and can be applied in the hospital area when there are cases of Rapunzel syndrome.

Keywords: Rapunzel Synrome, Rare Disease.

How to cite: Berawi, K, N., Al Azizah, F, N. (2022). Sindrom Rapunzel: Laporan Kasus. Jurnal Ilmu Medis Indonesia, 1(2), 103-112.

1. Pendahuluan

Bezoar adalah massa yang terbentuk oleh makanan yang tidak dapat dicerna atau zat asing di saluran pencernaan. Massa ini dapat terjadi karena sayuran berdaun (fitobezoar), obat-obatan seperti antasida (farmobezoar) atau rambut dan lemak (trichobezoar). (Chana & Kumar, 2004) Bezoar dapat diklasifikasikan menjadi enam jenis: phytobezoars, trichobezoars, lithobezoars, pharmacobezoars, plasticobezoars, dan lactobezoars. Trichobezoar terdiri dari bola rambut atau serat seperti rambut yang disebabkan oleh mengunyah dan menelan rambut atau bahan yang tidak dapat dicerna lainnya. Trichobezoars biasanya terbentuk di tubuh lambung dan ditemukan secara prepiloric. Namun, beberapa trikobezoar dapat melewati pilorus ke duodenum, jejunum, ileum, dan bahkan ke usus besar dalam kondisi disebut sindrom Rapunzel. (Coulter, Antony, Bhuta, & Memon, 2005).

Trichobezoars umumnya ditemukan pada wanita muda biasanya dengan gangguan kejiwaan yang mendasarinya. Sindrom Rapunzel sangat jarang, dengan kurang dari 64 kasus dilaporkan sejak 1968. Ini lebih sering terjadi pada wanita muda atau remaja. Sindrom Rapunzel terutama terlihat pada wanita muda yang terganggu secara emosional atau mental. Kasus pertama yang diketahui berasal dari seorang anak laki-laki berusia 16 tahun pada tahun 1779, ini akhirnya diterbitkan oleh (Vaughan Jr, Sawyers, & Scott Jr, 1968) Dari kasus-kasus yang dilaporkan, rentang usia tipikal yang terkena sindrom ini adalah antara usia 4-19 tahun (Dixit, Raza, & Tiwari, 2016).

Laporan kasus yang penulis sajikan ini, akan membahas lebih lanjut mengenai perjalanan penilaian klinis penulis pada pasien anak usia 11 tahun yang di rawat inap dengan diagnosis rapunzel sindrom, sehingga membuat kasus ini cukup menarik untuk dibahas.

2. Tinjauan Pustaka dan Pengembangan Hipotesis

Definisi Sindrom Rapunzel

Bezoar adalah massa padat berasal dari material tidak tercerna di traktus gastrointestinal. Terminologi bezoar berasal dari Bahasa Arab “*Badzehr*” atau Persia “*Padzhar*”, yang berarti *antidote* atau penawar. Berdasarkan komposisinya, bezoar dapat diklasifikasikan menjadi beberapa tipe, yaitu *phytobezoar* (terdiri dari serat nabati), *trichobezoar* (gumpalan rambut atau serat menyerupai rambut), *diospyrobezoar* (terdiri dari buah kesemek), farmakobezoar (obat- obatan yang belum larut), laktobezoar (terdiri dari protein susu dan lendir), *ithobezoar* (terdiri dari fragmen batuan), dan *plasticobezoar* (plastik). (Chana & Kumar, 2004).
Sindrom Rapunzel merupakan kondisi medis yang sangat langka; penderitanya memiliki kebiasaan mengunyah rambut hingga membentuk gumpalan rambut yang terperangkap di gaster (*gastric trichobezoar*) atau melewati pilorus menuju duodenum, jejunum, ileum, atau kolon (Duncan, Aitken, Venugopal, West, & Carpenter, 1994).

Epidemiologi Sindrom Rapunzel

Trichobezoar merupakan tipe bezoar yang umum dijumpai pada perempuan usia muda. Kasus *trichobezoar* pertama kali dilaporkan oleh Baudomant pada tahun 1779. DeBakey dan Ochsner melaporkan dari 311 kasus bezoar, 90% kasus *trichobezoar* pada perempuan, 80% kasus pada usia di bawah 30 tahun. (Dixit et al., 2016) menemukan 70% pasien Sindrom Rapunzel berusia di bawah 20 tahun, kasus termuda berusia balita dan kasus tertua adalah laki-laki berusia 55 tahun. Pada tahun 2001, seorang anak laki- laki 6 tahun didiagnosis Sindrom Rapunzel setelah ditemukan *gastric trichobezoar* akibat memakan rambut saudara perempuannya. Kasus Sindrom Rapunzel lebih dominan pada perempuan karena helai rambut mereka lebih panjang dan rambut panjang cenderung lebih mudah tersangkut di lapisan mukosa gaster. Makin banyak rambut yang dikonsumsi dan tidak dapat dicerna, makin besar gumpalan rambut di gaster. (Coulter et al., 2005).

Sindrom Rapunzel berkaitan erat dengan gangguan psikiatri trikotilomania dan trikofagia. Sebuah studi menemukan 20% orang dengan trikotilomania cenderung mengonsumsi rambutnya sendiri. Sekitar 25% dari 24 orang dengan trikotilomania memiliki gumpalan rambut di gaster akibat kebiasaan memakan rambutnya sendiri. Secara umum, diperkirakan hanya 1% trikofagia yang akan berkembang menjadi *trichobezoar*. (Emre et al., 2008).
Dari klasifikasi tersebut didapatkan perbedaan gejala dan respon terapi dimana pada pasien pra-sekolah dan dewasa muda memiliki kebiasaan menarik rambut otomatis dan tanpa disadari serta memiliki respon yang baik terhadap pengobatan konservatif (Sadock, 2015) Berdasarkan data epidemiologi didapatkan bahwa puncak onset trikotilomania ini berkisar antara usia 12-13 tahun. Pada anak-anak tidak ada perbandingan yang berarti antara populasi laki-laki atau pun perempuan yang terkena trikotilomania. Pada orang dewasa ditemukan adanya prevalensi sebesar 0.6-3.4% dengan kecenderungan lebih banyak pada perempuan dibandingkan laki-laki (Sadock, 2015).

Penelitian tentang pengobatan untuk gangguan kebiasaan dan impuls sebagian besar berfokus pada penggunaan terapi perilaku kognitif dan obat- obatan. Terapi perilaku kognitif (*Cognitif Behaviour Therapy, CBT*) menggabungkan unsur-unsur dari kedua terapi kognitif dan terapi perilaku. Terapi kognitif meneliti cara pikiran orang tentang diri mereka sendiri, orang lain dan dunia yang mempengaruhi kesehatan mental mereka (Kesuma, 2009). Terapi perilaku kognitif dapat membantu seseorang belajar untuk rileks, mengatasi stres, memerangi pikiran negatif dan mencegah perilaku merusak. Dalam penelitian kecil, jenis pengobatan ini telah terbukti efektif untuk kleptomania, judi patologis, trikotilomania dan isu-isu seksualitas kompulsif (Kesuma, 2009). Sampai saat ini belum ada literatur terkait prevalensi Sindrom Rapunzel di Indonesia.

Etiopatogenesis Sindrom Rapunzel

Orang dengan disabilitas intelektual dan gangguan psikiatri tertentu (misalnya: retardasi mental) dapat

memiliki kecenderungan memakan rambutnya sendiri – sebuah gangguan perilaku yang disebut trikofagia. Kelompok orang dengan gangguan perilaku ini memiliki risiko tinggi menderita Sindrom Rapunzel. Dua gangguan psikiatri yang memiliki kemungkinan tertinggi memakan rambutnya sendiri, yaitu trikotilomania dan pica. Trikotilomania adalah salah satu bentuk gangguan kompulsif yang ditandai dengan kegiatan menarik-narik rambut berulang (di kepala, alis, bulu mata, ketiak, pubis) yang didahului dengan ketegangan kemudian diikuti dengan rasa puas atau lega setelahnya. Kondisi ini ditandai dengan adanya kerontokan rambut yang mencolok dan tidak disebabkan oleh kelainan kulit kepala atau rambut lain atau kegiatan stereotipi yang lain (Fernández-López, González-Valverde, & Rodenas-Moncada, 2014). Selain itu, bezoar juga diasosiasikan dengan gangguan gaster seperti hipomotilitas, hiposekresi dengan hipokloridria, riwayat reseksi gaster, dan penyakit penyerta yang menghambat pengosongan gaster (misalnya: diabetes, penyakit autoimun, atau penyakit jaringan ikat) (Fernández-López et al., 2014).

Sindrom Rapunzel adalah bentuk *trichobezoar* langka dengan ekor *gastric trichobezoar* dapat menjulur hingga ke *ileocecal junction*. *Trichobezoar* disebabkan oleh konsumsi patologis rambut yang tidak tercerna di gaster. Helai rambut terhindar dari dorongan peristaltik gaster karena permukaannya yang licin, tertahan di lipatan mukosa gaster (Mohite, Gohil, Wala, & Vaza, 2008). Gerakan peristaltik akan membuat rambut yang terakumulasi tersebut terjepit membentuk gumpalan menyerupai bola. Apabila bola ini menjadi terlalu besar untuk keluar dari gaster, dapat terjadi atonia gaster. Gumpalan rambut akan menjadi lebih kusut dan membentuk massa padat yang mengikuti bentuk perut (Gorter, Kneepkens, Mattens, Aronson, & Heij, 2010) Menelan rambut terus-menerus dalam jangka waktu tertentu dapat menyebabkan impaksi bersama lendir dan bahan makanan di dalam gaster. Mucus gaster akan melapisi *trichobezoar* dan memberikan gambaran permukaan mengilat dan berkilau. Selain itu, asam gaster akan mengubah sifat protein rambut sehingga memberikan warna hitam. Fermentasi dan dekomposisi bahan makanan yang terperangkap (terutama zat lemak) akan menyebabkan bau tengik khas pada bezoar dan napas pasien (Hirugade, Talpallikar, Deshpande, Gavali, & Borwankar, 2001)

Gambaran Klinis dan Diagnosis Sindrom Rapunzel

Sindrom Rapunzel merupakan varian langka dari *gastric trichobezoar*. Walaupun sebagian besar kasus *trichobezoar* dapat didiagnosis pre-operatif dengan mudah, diagnosis Sindrom Rapunzel harus memperhatikan berbagai aspek. Riwayat konsumsi rambut sangat penting. Pasien dengan kondisi medis ini biasanya menunjukkan gejala trikotilomania dan trikofagia. Gangguan ini sering merupakan akibat dari masalah psikologis atau retardasi mental (Coulter et al., 2005).

Sindrom Rapunzel terkadang tidak menunjukkan gejala (asimtomatik) selama bertahun-tahun. Gejala akan berkembang jika ukuran bezoar membesar hingga menimbulkan obstruksi; sebagian besar kasus dilaporkan di negara-negara yang wanitanya mempunyai tradisi memiliki rambut panjang. (Chana & Kumar, 2004) Manifestasi klinis Sindrom Rapunzel sangat tergantung dari besarnya *trichobezoar* yang terbentuk. sekitar 85% sampai 95% pasien Sindrom Rapunzel datang dengan keluhan nyeri abdomen, mual, dan muntah (Kajal, Bhutani, Tyagi, & Arya, 2017) Sekitar 37% pasien Sindrom Rapunzel mengeluh nyeri abdomen; mual dan muntah ditemukan pada 33% kasus. Pada sekitar 25,9% kasus ditemukan obstruksi dan 18,5% dengan peritonitis. Gejala lain Sindrom Rapunzel meliputi perut kembung, penurunan nafsu makan serta berat badan turun, konstipasi atau diare; beberapa kasus datang dengan hematemesis dan intususepsi. , obstruksi usus mekanik, perforasi lambung atau usus kecil dengan peritonitis atau abses subphrenic, fistula pencernaan, pankreatitis akut atau kolestasis karena obstruksi ampula Vater pada Rapunzel sindrom.

Komplikasi yang paling umum adalah obstruksi usus Perforasi dan peritonitis mengakibatkan kematian pada 30% kasus (Naik et al., 2007). Patofisiologi pembentukan *trichobezoars* dimulai ketika serat rambut tertelan disimpan lama di mukosa lambung, peristaltik lambung membuat serat ini terjerat sampai terbentuk bola. Massa berambut berkembang dalam ukuran yang cukup untuk menyebabkan gangguan peristaltik lambung. Terlepas dari warna rambut yang dimakan, biasanya

trichobezoars berwarna hitam karena oksidasi enzimatis asam lambung pada serat rambut dan sering memiliki bau yang tidak sedap karena fermentasi lemak. Pada kasus yang tidak rumit, pemeriksaannya biasanya dalam batas normal. Beberapa pasien mungkin mengalami anemia defisiensi besi dan hipalbuminemia karena malabsorpsi (Pace & Fearn, 2003).

Adanya gangguan peristaltik menyebabkan obstruksi pada organ pencernaan berdasarkan letak obstruksi dapat dibagi menjadi obstruksi letak tinggi dan rendah sedangkan berdasarkan kondisi obstruksi dapat dibagi menjadi sederhana, strangulasi dan gelung tertutup dan dapat terjadi baik di usus halus atau usus besar. Bezoar sendiri merupakan obstruksi intraluminal sedangkan jika obstruksi yang terjadi intramural biasanya disebabkan oleh keganasan dan proses inflamasi, ektramural biasanya disebabkan oleh adhesi, hernia, volvulus, intususepsi. Jika terjadi obstruksi maka akan menyebabkan ileus dimana ditandai dengan nyeri abdomen yang biasanya bersifat kolik karena mengganggu di organ yang berongga dimana terdapat aktifitas peristaltik sehingga pasien biasanya mengeluh nyeri yang hilang timbul dan sifatnya berat kemudian muntah dimana muntah ini harus dibedakan muntah obstruksi dan bukan obstruksi, pada muntah obstruksi muntah yang keluar berwarna hijau mengandung cairan empedu, artinya dicurigai adanya hambatan usus dibagian bawah muara saluran empedu, muntah proyektil, bila isi lambung terlempar atau menyembrot keluar.

Bila tidak berwarna hijau muntah berasal dari lambung atau kerongkongan, muntah persisten, bila muntah terus menerus, Muntah darah, muntah yang dicurigai adanya perdarahan aktif dan banyak, yang tidak bisa dihentikan dengan obat-obatan, Muntah dengan penurunan berat badan, karena yang dikeluarkan lebih banyak dari pada cairan atau makanan yang masuk, muntah dengan sakit perut, dan berulang. Gejala yang menyertai selain muntah yaitu kembung sebatas bagian atas perut, dicurigai adanya sumbatan setinggi "pintu keluar lambung", atau usus halus bagian atas. Muntah putih bila sumbatan setinggi "pintu keluar lambung" atau usus dua belas jari sebelum muara saluran empedu. Sedangkan muntah hijau berarti adanya sumbatan bagian bawah muara empedu, kembung seluruh perut, dicurigai adanya sumbatan bagian bawah usus atau lebih rendah lagi. Muntah akan terjadi setelah kembung, muntah mula-mula air, kemudian berwarna hijau dan kuning feses, kembung disertai peradangan dinding perut, bengkak, kemerahan, khususnya di punggung, kelamin dan tali pusat. Muntah dapat hijau atau putih bergantung pada letak kelainan bedah. (Ullah, Saleem, Ahmad, & Anwer, 2016) Tanda obstruksi lainnya yaitu kembung ditandai dengan adanya timpani pada seluruh lapang abdomen serta tanda terakhir yaitu pasien mengeluh tidak bisa bab dan kentut namun jika obstruksi yang terjadi parsial maka terkadang pasien masih bisa untuk kentut dan bab (Gonuguntla & Joshi, 2009).

Pada pemeriksaan fisik dapat ditemukan massa abdomen hingga tanda *wasting syndrome* dan kaheksia. Bezoar besar dapat diraba berupa massa abdomen yang *mobile* – *Lamerton's sign*. Bau mulut tidak sedap atau halitosis berat juga dapat ditemukan. Selain itu, adanya alopesia atau kebotakan juga mendukung pemeriksaan fisik pada Sindrom Rapunzel. (Prasad, Jain, Gupta, & Kamra, 2018). Pemeriksaan radiologi meliputi foto rontgen polos abdomen, ultrasonografi (USG), *upper gastrointestinal series* (UGI), dan *CT scan* abdomen dapat menunjang diagnosis. Foto rontgen polos abdomen sering menunjukkan adanya massa non-spesifik, sedangkan pada USG abdomen dapat ditemukan adanya peningkatan *echogenitas* disebabkan campuran gumpalan rambut, udara, dan bahan makanan di dalam *trichobezoar*. Pada pemeriksaan UGI dapat ditemukan *illing defect* pada abdomen. *CT scan* abdomen juga dapat memberikan gambaran adanya massa heterogen dengan udara terperangkap di dalamnya. Apabila tanda dan gejala mengarah pada diagnosis Sindrom Rapunzel, pemeriksaan *barium meal* tidak disarankan karena dapat menyebabkan obstruksi atau perforasi. Baku emas diagnosis *trichobezoar* adalah *upper gastrointestinal endoscopy/ esophago-gastro-duodenoscopy* (EGD). Selain visualisasi langsung, prosedur EGD ini memungkinkan pengambilan sampel dan intervensi terapeutik. Pada temuan laboratorium mengkonfirmasi hipoproteinemia dan anemia hipokromik sebagai manifestasi paling umum dari sindrom malabsorpsi (Gonuguntla & Joshi, 2009).

Berbagai modalitas pencitraan telah direkomendasikan untuk mendeteksi trikobezoar. Radiografi polos abdomen membantu dalam diagnosis obstruksi usus, tetapi memiliki sensitifitas dan spesifitas kecil untuk konfirmasi trichobezoars (Kajal et al., 2017) Trichobezoar eksonografi terlihat seperti massa hyperechogenic, dengan tepi bergelombang. Terdapat multiple acoustic interfaces dikarenakan terdapat udara dan makanan yang terperangkap membatasi ultrasonografi trichobezoars. Esophagogastroduodenoscopy adalah metode pilihan untuk mendiagnosis trikobezoar (Pace & Fearne, 2003) Warna khas trichobezoar pada endoskopi adalah hitam. Hal ini memungkinkan dokter untuk membedakan antara phytobezoars dan trichobezoars. Ini adalah sangat penting karena treatment tergantung pada jenis bezoar (Phillips, Zaheer, & Drugas, 1998) CT scan juga sangat berguna dalam mendiagnosis trichobezoars. Trichobezoar terlihat pada CT sebagai massa heterogen intraluminal bulat telur, menempati hampir seluruh lumen. Temuan CT yang khas menunjukkan gelembung udara terjebak dalam massa. Dalam sindrom Rapunzel, CT scan telah menunjukkan lesi hipodens di perut dengan pola seperti jaring. Kontras oral jarang dipakai, meskipun terdapat gambaran menonjol di sekitar margin. Adanya ekor di usus kecil terlihat dari area kecil yang hipodensitas. Trichobezoar kecil dapat dihilangkan secara endoskopi dari perut, tetapi jarang. Sebelum pengeluaran trichobezoar pertama-tama harus dipecah oleh perangkat bioptik atau dengan menggunakan bezotom. (Prasad et al., 2018).

Dalam kebanyakan kasus, fragmentasi adalah tidak mungkin karena ukuran dan isinya dari trikobezoar sendiri. Fragmen trichobezoars besar dapat bermigrasi melalui pilorus, menyebabkan obstruksi bagian distal dari usus kecil. Ekstraksi bagian yang terfragmentasi melibatkan sejumlah besar insersi endoskopi berulang, yang dapat menyebabkan esofagitis, ulserasi, bahkan perforasi kerongkongan Perawatan bedah diindikasikan di sebagian besar trichobezoar kasus, sebagian besar untuk ukuran, tetapi juga komposisi. (Wang, Cao, Liu, Fang, & Li, 2016).

Diagnosis Rapunzel sindrom bergantung pada penggunaan CT scan dan endoskopi. Jelas, penting untuk membedakan sindrom Rapunzel dari penyakit lain seperti gastritis kronis, tukak lambung, dan karsinoma lambung. Ultrasonografi abdomen dan barium oral (menunjukkan adanya honeycoomb apperance yang khas) dapat menjadi penanda. Namun, jika sindrom Rapunzel dianggap sebagai kemungkinan, makan barium tidak dianjurkan karena dapat menyebabkan obstruksi atau perforasi. Selain itu, untuk sebagian besar pasien, diagnosis trichobezoar pra operasi yang akurat dapat dicapai dengan konfirmasi definitif dengan endoskopi (Gorter et al., 2010).

Tatalaksana Sindrom Rapunzel

Tatalaksana sangat dipengaruhi oleh ukuran dan lokasi *trichobezoar*. Secara umum, hampir selalu membutuhkan pembedahan guna mengangkat massa. Pada tahap awal, pengangkatan masih mungkin secara endoskopik, terutama jika *trichobezoar* terbatas pada area kecil dan ukurannya pun juga kecil. Dalam hal ini, endoskopi berperan sebagai alat diagnostik dan terapeutik. (Frey, McKee, King, & Martin, 2005) Teknik bedah pengangkatan *trichobezoar* yang umum meliputi laparoskopi dan *open surgery* (laparotomi). (Gorter et al., 2010) menyebutkan dari 108 kasus *trichobezoar*, 5% kasus berhasil menjalani pengangkatan massa secara endoskopik. Selain itu, Gorter, *et al.* juga menyatakan upaya pengangkatan *trichobezoar* dengan metode laparoskopi 75% berhasil. Metode laparotomi memiliki tingkat keberhasilan 99%, sehingga dipilih sebagai metode tatalaksana terbaik. Metode kombinasi laparotomi dan gastrotomi anterior berhasil mengangkat *trichobezoar* besar pada 34 kasus pada tahun 2005. Metode laparoskopi lebih disarankan untuk pengangkatan bezoar ukuran kecil atau sedang, dengan keuntungan berkurangnya rawatan di rumah sakit dan secara kosmetika lebih baik dibandingkan laparotomi (sayatan lebih kecil). Akan tetapi, laparoskopi memiliki potensi kontaminasi peritoneal yang lebih besar karena risiko tumpahan rambut di rongga peritoneum. (Mohite et al., 2008).

Metode laparotomi sering menjadi metode pilihan karena efektif dan memungkinkan pemeriksaan lebih cermat pada seluruh traktus gastrointestinal serta jika ukuran bezoar sudah >20 cm sudah indikasi dilakukan laparotomi. Tatalaksana lain seperti *extracorporeal shock-wave lithotripsy*, *laser ignited mini-explosive technique*, pemberian enzim intragaster (lipase pankreas, selulase), dan obat-obatan (metoklopramid, asetilsistein) dilaporkan dengan tingkat keberhasilan bervariasi. Metode tersebut

diperlukan untuk memecah bezoar yang besar, sehingga laparotomi dapat lebih mudah dilakukan (Rabie et al., 2008). Nirasawa dkk. pertama kali menjelaskan pengangkatan trichobezoars secara laparotomi. Pengangkatan laparotomi yang berhasil membutuhkan secara signifikan waktu operasi lebih lama dibandingkan dengan laparotomi konvensional. Laparotomi adalah metode terapi pilihan, sehubungan dengan angka keberhasilannya, dihubungkan dengan pemeriksaan yang baik pada keseluruhan saluran pencernaan (lambung dan usus), serta rendah tingkat komplikasi. Dalam pencegahan kekambuhan trichobezoar, pengobatan psikiatri atas trikotilomania dan pemantauan pasien adalah sangat penting. Perawatan umum termasuk obat-obatan dan terapi perilaku kognitif. Inhibitor reuptake serotonin selektif adalah obat dengan keberhasilan tinggi dalam pengobatan trikotilomania (Ullah et al., 2016).

Selain intervensi bedah juga dilakukan intervensi medikamentosa yaitu rehidrasi cairan isotonis dikarenakan adanya gangguan absorpsi maka pasien rentan terjadi gangguan elektrolit, kemudian diberikan antibiotik broad spektrum untuk profilaksis terjadinya infeksi kemudian dilakukan tindakan dekompresi. (Wang et al., 2016) Mayoritas pasien Sindrom Rapunzel memiliki gangguan psikiatri atau sosial yang mendasari, sehingga tatalaksana gejala psikiatri sangat penting disertai *follow up* untuk evaluasi gejala. Pendekatan multidisiplin sangat berperan untuk mencegah terulangnya kondisi tersebut (Emre et al., 2008).

Komplikasi

Komplikasi *trichobezoar* meliputi obstruksi gastrointestinal (26%), perdarahan (10%), perforasi, malabsorpsi, dan defisiensi nutrisi. Kondisi ini juga berkaitan dengan diare dan defisiensi vitamin B12, terutama akibat pertumbuhan bakteri dari kolonisasi bezoar. Beberapa komplikasi prosedur endoskopi antara lain ulkus gaster, esofagitis, dan perforasi esofagus. Jika bezoar tetap dibiarkan tanpa pengobatan, tingkat mortalitasnya dapat mencapai 30% dengan komplikasi penyerta (Wang et al., 2016). Komplikasi lainnya yang dapat terjadi adalah adanya pneumoperitoneum yaitu udara bebas pada peritoneum menandakan adanya perforasi pada organ berongga, gastric ulcer dan ulcer pada usus yang kemudian jika tidak ditangani dengan tepat dapat menyebabkan peritonitis. Kemudian hgumpulan rambut bezoar dapat menyebabkan terjadinya ileus obstrutif.

3. Metode Penelitian

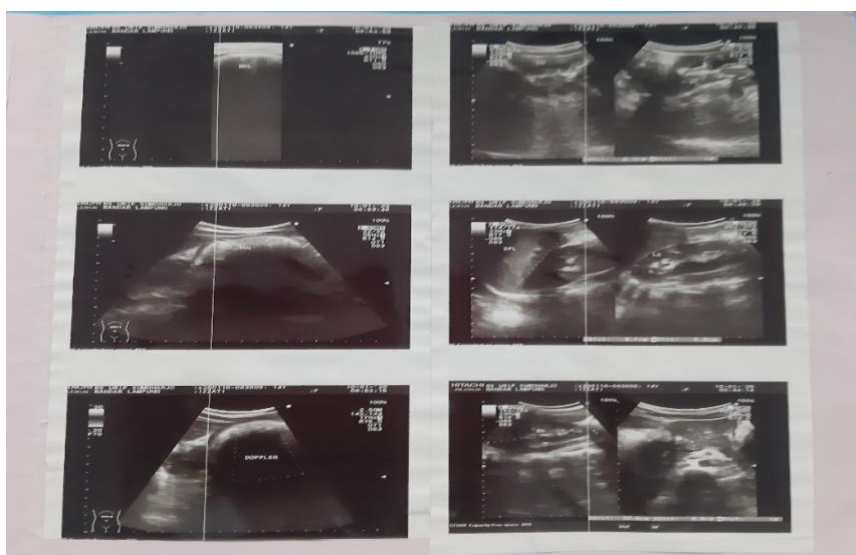
Jurnal ini merupakan jenis laporan kasus (*case report*) di bagian Anak RSUD Dr.H. Abdoel Moeloek Lampung pada bulan April 2021. Subjek kasus mencakup satu orang pasien berusia 3 tahun dengan miastenia gravis okular juvenil yang di rawat inap di Bangsal Anak Ruang Alamanda. Laporan kasus ini memberikan rincian kasus seperti deskripsi pasien, riwayat gejala dan tanda, hasil pemeriksaan fisik, hasil pemeriksaan tes konfirmasi serta rencana pengobatan.

4. Hasil dan pembahasan

Presentasi Kasus

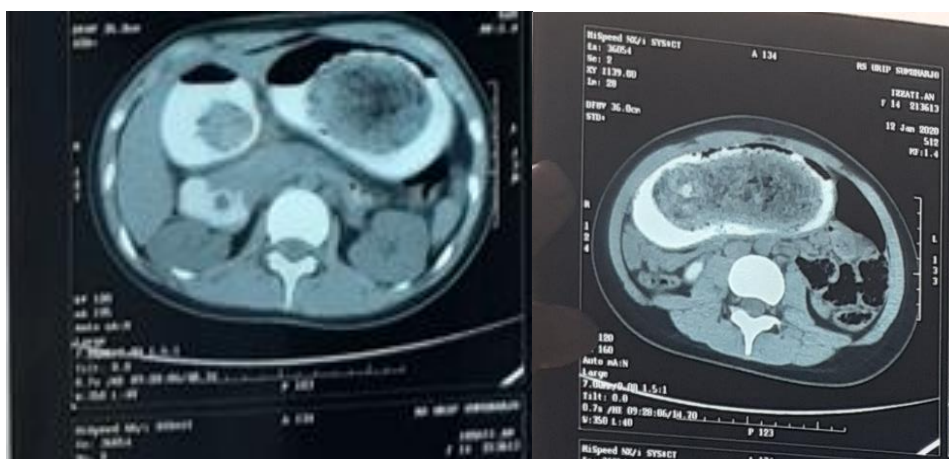
Seorang anak perempuan berusia 11 tahun, pasien rawat inap Bangsal Bedah Anak di Ruang Kemuning RSUD Dr.H. Abdoel Moeloek dengan keluhan nyeri perut tengah atas seperti diremas dan hilang timbul pada saat timbul nyeri pasien mengatakan nyeri tidak tertahan namun ada fase dimana nyeri membaik disertai kembung pada perut, sejak 1 minggu yang lalu. mual muntah berisi air dan BAB keras dan sedikit-sedikit disertai rambut. Pasien memiliki kebiasaan memakan rambut sejak TK pasien mengatakan ia memakan rambut biasanya dikarenakan jika ia emosi lalu pasien memiliki keinginan yang tidak tertahankan untuk mencabut rambutnya kemudian memakannya pasien mulai menunjukkan gejala nyeri perut sejak kelas 6 SD namun hanya diobati dengan obat magh dan membaik namun terkadang sering hilang dan timbul seperti gejala magh. Pada bulan desember 2019 nyeri dirasa makin memburuk lalu pasien memeriksakan diri ke dokter umum dan ditemukan adanya benjolan pada regio epigastrium dan hipokondrium sinistra, setelah dilakukan penekanan pada regio tersebut dirasa nyeri tekan (+). Pasien masih bisa kentut dan BAB namun keras dan disertai adanya rambut Lalu dilakukan pemeriksaan USG dan CT Scan di RS Urip Sumoharjo.

Pada pemeriksaan fisik didapatkan. Tanda vital ; tekanan darah 110/70 , denyut nadi 80 x/menit, laju pernapasan 18 x/menit dan suhu aksila 36,7 °C. Pemeriksaan abdomen di dapatkan inspeksi perut kembung tidak ditemukan darm contour, darm steifung atau benjolan pada auskultasi didapatkan bising usus normal 20x per menit tidak di dapatkan metallic sound (-), borborygmi sound (-) pada perkusi di dapatkan timpani pada seluruh lapang abdomen serta pada palpasi di dapatkan nyeri tekan pada daerah hipokondrium kanan dan epigastrium. Pada pemeriksaan penunjang berupa darah rutin dan elektrolit didapatkan penurunan Hb sebesar 11 gr/dl (11,8-15,0 gr/dL, kalsium 7,8 mg/dl (8,4-10,2 mg/dl), chlorida 108 mg/dl (97-107 mg/dl).



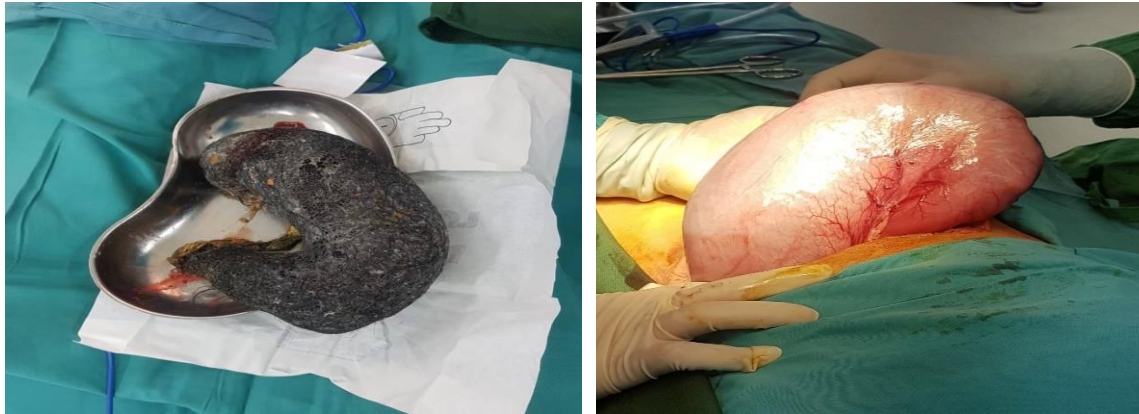Gambar 1. Hasil USG abdomen

Pada pemeriksaan USG di dapatkan pemeriksaan USG di dapatkan Tampak reverbersi udara prominem di daerah abdomen tengah atas tidak tampak jelas adanya lesi hipoekoik/anechoic. Pada pemeriksaan doppler tidak tampak lesi yang memberikan flow, Meteorismus, tidak tampak jelas adanya massa intraabdomen, Hepar, gall bladder, pancreas, spleen, ren, vesica urinaria, uterus tidak tampak kelainan



Gambar 2. Hasil CT Scan kontras

Pada pemeriksaan CT Scan kontras di dapatkan hasil gaster: tampak membesar, tampak lesi isodens, tepi ireguler di dalam lumen gaster sampai duodenum, terpisah dari dinding, post kontras tak tampak enhance di dapatkan asites minimal. Tak tampak kelainan di hepar, vesica fellea, pankreas, lien, kedua ren, vesica urinaria dan uterus. Kemudian pasien dilakukan tindakan upper midline laparotomy.



Gambar 3. Trichobezoar disertai ekor yang memanjang ke duodenum

Setelah dilakukan tindakan upper midline laparotomy pasien mendapat terapi pemasangan NGT, diberikan antibiotik metronidazole IV/12 jam, Ceftriaxone 1 gram/12 jam, rehidrasi RL 20 tpm, konsul spesialis psikiatri untuk rencana selanjutnya

Pembahasan

Sindrom Rapunzel adalah bentuk trichobezoar yang langka. Hingga 2008, 28 kasus telah dilaporkan dalam literatur, dengan fitur klinis yang bervariasi. Trichobezoars paling sering terlihat pada wanita (sekitar 90%) berusia antara 10 dan 19 tahun tetapi hanya setengah dari pasien ini adalah riwayat trichophagia ditemukan. Sekitar 30% pasien dengan trikotilomania, suatu kondisi psikologis yang melibatkan dorongan kuat untuk mencabuti rambut, akan mengalami trikofagia. Dilaporkan bahwa hanya sekitar 1% pasien yang mengalami trichophagia akan terus memakan rambut mereka sampai-sampai mereka membutuhkan operasi pengangkatan (Kajal et al., 2017). Pada laporan kasus ini berfokus pada sindrom rapunzel dengan ekor rambut mencapai duodenum pada anak perempuan berusia 11 tahun disertai dengan trichotillomania.

Trichobezoar terbentuk karena rambut yang licin tertahan di lipatan lambung, lolos dari dorongan peristaltik. Semakin banyak rambut menumpuk dan terjatuh menjadi bola dan mengambil bentuk perut. Dekomposisi dan fermentasi makanan yang terperangkap sering menyebabkan bezoar (Phillips et al., 1998). Sindrom Rapunzel adalah bentuk trichobezoar yang langka, dan berbagai kriteria telah digunakan dalam deskripsinya dalam literatur. Beberapa mendefinisikannya sebagai trichobezoar lambung dengan ekor memanjang hingga jejunum atau lebih; dan beberapa masih mendefinisikannya sebagai bezoar dengan ukuran berapa pun yang dapat menyebabkan obstruksi usus. (Nair & Nair, 2008) Kedua kriteria ini terpenuhi dalam kasus.

Pasien biasanya asimtomatik sampai trichobezoars mencapai ukuran kritis. Gambaran klinis meliputi: sakit perut, mual, muntah, cepat kenyang, dan penurunan berat badan. Dalam kasus sindrom Rapunzel, ekor di usus dapat memicu gerakan peristaltik, mengakibatkan sakit perut kolik. Naik dkk. di dalam ulasan mereka menyajikan manifestasi paling umum dari Sindrom Rapunzel: sakit perut (37%); mual dan muntah (33,3%); obstruksi (25,9%); dan peritonitis (18,3%). Pasien juga mengalami penurunan berat badan (7,4%), anoreksia, hematemesis, dan intususepsi (7,4%). Pada pasien di laporan kasus ini terdapat gejala nyeri pasien mengatakan nyeri tidak tertahan namun ada fase dimana nyeri membaik sejak 1 minggu yang lalu. mual muntah berisi air dan BAB keras dan sedikit-sedikit disertai rambut. Dimana pada pasien sudah terdapat gambaran obstruksi misalnya nyeri perut konstipasi dan mual muntah. Muntah yang terjadi pada pasien muntah berisi makana dan cairan tidak berwarna hijau atau darah. Bila tidak berwarna hijau muntah berasal dari lambung atau kerongkongan, kemudian selain muntah di dapatkan gejala nyeri perut serta pada pemeriksaan fisik di dapatkan perut kembung, adanya massa pada epigastrium dan hipokondrium dekstra dan pada perkusi di dapatkan timpani pada seluruh lapang abdomen dimana tanda tersebut merupakan tanda adanya proses obstruksi sehingga perlu dipertimbangkan tatalaksana bedah untuk mengeluarkan gumpalaan rambut yang menyebabkan obstruksi (Mohite et al., 2008).

Pada pasien dilakukan pemeriksaan penunjang berupa USG abdomen dimana di dapatkan didapatkan Tampak reverberasi udara dominan di daerah abdomen tengah atas tidak tampak jelas adanya lesi hipoechoik/anechoic. Pada pemeriksaan doppler tidak tampak lesi yang memberikan flow, Meteorismus, tidak tampak jelas adanya massa intraabdomen, Hepar, gall bladder, pancreas, spleen, ren, vesica urinaria, uterus tidak tampak kelainan, pencitraan telah direkomendasikan untuk mendeteksi trikobezoar. Radiografi polos abdomen membantu dalam diagnosis obstruksi usus, tetapi memiliki sensitifitas dan spesifitas kecil untuk konfirmasi trichobezoars (Kajal et al., 2017) Trichobezoar pada ultrasonografi terlihat seperti massa hyperechogenic, dengan tepi bergelombang. Terdapat multiple acoustic interfaces dikarenakan terdapat udara dan makanan yang terperangkap membatasi ultrasonografi trichobezoars. Pasien juga dilakukan pemeriksaan CT Scan kontras dan di dapatkan hasil gaster: tampak membesar, tampak lesi isodens, tepi ireguler di dalam lumen gaster sampai duodenum, terpisah dari dinding, post kontras tak tampak enhance di dapatkan asites minimal. Tak tampak kelainan di hepar, vesica fellea, pankreas, lien, kedua ren, vesica urinaria dan uterus. CT scan sangat berguna dalam mendiagnosis trichobezoars. Trichobezoar terlihat pada CT sebagai massa heterogen intraluminal bulat telur, menempati hampir seluruh lumen. Temuan CT yang khas menunjukkan gelembung udara terjebak dalam massa. Dalam sindrom Rapunzel, CT scan telah menunjukkan lesi hipodens di perut dengan pola seperti jaring. (Prasad et al., 2018).

Gold standar untuk diagnosis adalah endoskopi saluran cerna bagian atas. Manajemen dan pengobatan bezoar membutuhkan pengangkatan massa dan pencegahan kekambuhan. Metode pengangkatan tergantung pada konsistensi, ukuran, dan lokasi. Pada tahap awal pengangkatan endoskopi dimungkinkan, meskipun demikian harus disediakan untuk trichobezoars kecil. Berbagai metode lain seperti extracorporeal shock wave lithotripsy, laser ignited mini-explosive technique, intragastric administration of enzymes (pancreatic lipase, cellulase), dan obat-obatan (metoklopramid, asetilsistein) telah dilaporkan dengan hasil yang bervariasi. (Mohite et al., 2008) Pembedahan terbuka masih merupakan pilihan dari pengangkatan trikobezoar besar terutama jika memiliki perluasan ke usus, yang mungkin sulit dengan metode pengobatan lain. Laparoskopi juga telah digunakan dengan keberhasilan yang terbatas. Kekambuhan telah dilaporkan dalam literatur setelah pengangkatan awal bezoar sehingga disarankan untuk tindak lanjut psikiatri jangka panjang. (Pace & Fearn, 2003) Pada pasien dilakukan tindakan upper midline laparotomy yaitu dilakukan insisi pada bagian kuadran tengah atas abdomen. Metode laparotomi sering menjadi metode pilihan karena efektif dan memungkinkan pemeriksaan lebih cermat pada seluruh traktus gastrointestinal serta jika ukuran bezoar sudah >20 cm sudah indikasi dilakukan laparotomi. (Rabie et al., 2008).

Tatalaksana farmakologi yang pasien dapatkan yaitu pemasangan NGT, diberikan antibiotik metronidazole IV/12 jam, Ceftriaxone 1 gram/12 jam, rehidrasi RL 20 tpm, konsul spesialis psikiatri. intervensi medikamentosa yaitu rehidrasi cairan isotonis dikarenakan adanya gangguan absorpsi maka pasien rentan terjadi gangguan elektrolit, kemudian diberikan antibiotik broad spektrum untuk profilaksis terjadinya infeksi kemudian dilakukan tindakan dekompresi. (Wang et al., 2016).

5. Kesimpulan dan Saran

Rapunzel sindrom adalah jenis trikobezoar yang sangat jarang, diagnosis trikobezoar hanya dimungkinkan dengan pencitraan. Sampai saat ini pengobatan yang paling efektif adalah interoperatif. Semua pasien trikobezoar disarankan untuk konsultasi ke psikiater dikarenakan masih tingginya angka rekurensi setelah tindakan pengangkatan operatif. Prevalensi kasus sindrom Rapunzel yang sangat langka menjadikan alasan utama penulis tertarik untuk membuat laporan kasus ini dalam melatih keterampilan penilaian klinis.

Referensi

- Chana, R., & Kumar, R. (2004). Gastrointestinal bezoars in children with special reference to recurrent trichobezoar. *Journal of Indian Association of Pediatric Surgeons*, 9(1), 25.
- Coulter, R., Antony, M. T., Bhuta, P., & Memon, M. A. (2005). Large gastric trichobezoar in a normal healthy woman: case report and review of pertinent literature. *Southern medical journal*, 98(10), 1042-1044.
- Dixit, A., Raza, M. A., & Tiwari, R. (2016). Gastric trichobezoar with Rapunzel syndrome: A case report. *Journal of Clinical and Diagnostic Research: JCDR*, 10(2), PD10.
- Duncan, N. D., Aitken, R., Venugopal, S., West, W., & Carpenter, R. (1994). The Rapunzel syndrome. Report of a case and review of the literature. *The West Indian medical journal*, 43(2), 63-65.
- Emre, A. U., Tascilar, O., Karadeniz, G., Irkorucu, O., Karakaya, K., & Comert, M. (2008). Rapunzel syndrome of a cotton bezoar in a multimorbid patient. *Clinics*, 63, 285-288.
- Fernández-López, A.-J., González-Valverde, F. M., & Rodenas-Moncada, J. (2014). Trichophagia and trichobezoar. *Cirugía Española*, 92(6), 448-449.
- Frey, A. S., McKee, M., King, R. A., & Martin, A. (2005). Hair apparent: Rapunzel syndrome. *American Journal of Psychiatry*, 162(2), 242-248.
- Gonuguntla, V., & Joshi, D.-D. (2009). Rapunzel syndrome: a comprehensive review of an unusual case of trichobezoar. *Clinical medicine & research*, 7(3), 99-102.
- Gorter, R., Kneepkens, C., Mattens, E., Aronson, D., & Heij, H. (2010). Management of trichobezoar: case report and literature review. *Pediatric surgery international*, 26(5), 457-463.
- Hirugade, S., Talpallikar, M., Deshpande, A., Gavali, J., & Borwankar, S. (2001). Rapunzel syndrome with a long tail. *The Indian Journal of Pediatrics*, 68(9), 895-896.
- Kajal, P., Bhutani, N., Tyagi, N., & Arya, P. (2017). Trichobezoar with and without Rapunzel syndrome in paediatric population: A case series from a tertiary care centre of Northern India. *International journal of surgery case reports*, 40, 23-26.
- Kesuma, S. K. (2009). Gambaran Tingkat Kecemasan Mahasiswa Kedokteran yang Mengikuti Uji Kompetensi Mahasiswa Program Profesi Dokter di Fakultas Kedokteran Universitas Tanjungpura Tahun 2017. *Jurnal Mahasiswa PSPD FK Universitas Tanjungpura*, 3(2).
- Mohite, P. N., Gohil, A. B., Wala, H. B., & Vaza, M. A. (2008). Rapunzel syndrome complicated with gastric perforation diagnosed on operation table. *Journal of Gastrointestinal Surgery*, 12(12), 2240-2242.
- Naik, S., Gupta, V., Naik, S., Rangole, A., Chaudhary, A. K., Jain, P., et al. (2007). Rapunzel syndrome reviewed and redefined. *Digestive surgery*, 24(3), 157-161.
- Nair, M., & Nair, B. (2008). A rare presentation of Rapunzel syndrome manifesting in the immediate post-appendectomy period. *The Internet Journal of Surgery*, 14(2).
- Pace, A. M., & Fearn, C. (2003). Trichobezoar in a 13 year old male: a case report and review of literature.
- Phillips, M. R., Zaheer, S., & Drugas, G. T. (1998). *Gastric trichobezoar: case report and literature review*. Paper presented at the Mayo Clinic Proceedings.
- Prasad, A., Jain, A., Gupta, A., & Kamra, A. (2018). Trichobezoar: ravenous for hair. *Euroasian Journal of Hepato-gastroenterology*, 8(1), 97.
- Rabie, M. E., Arishi, A. R., Khan, A., Ageely, H., El-Nasr, G. A. S., & Faghih, M. (2008). Rapunzel syndrome: the unsuspected culprit. *World journal of gastroenterology: WJG*, 14(7), 1141.
- Sadock, B. (2015). *Kaplan & Sadock's Comprehensive Textbook of Psychiatry*, 9th edn., Wolster Kluwer: Lippincott Williams and Wilkins, Philadelphia, PA.
- Ullah, W., Saleem, K., Ahmad, E., & Anwer, F. (2016). Rapunzel syndrome: a rare cause of hypoproteinaemia and review of literature. *Case Reports*, 2016, bcr2016216600.
- Vaughan Jr, E., Sawyers, J., & Scott Jr, H. (1968). The Rapunzel syndrome. An unusual complication of intestinal bezoar. *Surgery*, 63(2), 339-343.
- Wang, Z., Cao, F., Liu, D., Fang, Y., & Li, F. (2016). The diagnosis and treatment of Rapunzel syndrome. *Acta Radiologica Open*, 5(11), 2058460115627660.