Pengaruh Pemberian Injeksi Intramuskular Sel Punca Mesenkimal Tali Pusat Manusia Terhadap Gambaran Histopatologi Ginjal Pada Tikus Putih (*Rattus norvegicus*) Galur *Sprague dawley* yang diinduksi Aspirin

Cahaya Carla Bangsawan[1] , Evi Kurniawaty[2] , Utari Gita Mutiara[3], Betta Kurniawan[3]

[1]Fakultas Kedokteran, Universitas Lampung

[2]Bagian Biologi Molekuler, Fakultas Kedokteran, Universitas Lampung

[3]Bagian Parasitologi, Fakultas Kedokteran, Universitas Lampung

Abstrak

Penggunaan aspirin yang tidak terkontrol dapat menyebabkan beberapa komplikasi dan berbagai kerusakan pada organ, termasuk cedera ginjal. Sel punca mesenkim sebagai terapi alternatif merupakan sumber penting untuk perbaikan dan regenerasi jaringan yang rusak. Penelitian ini bertujuan untuk mengetahui efek injeksi intramuskular tali pusat manusia terhadap kerusakan jaringan ginjal tikus (*Rattus norvegicus*) yang diinduksi aspirin. Penelitian ini adalah penelitian eksperimental laboratorium dengan desain *post-test only control group design* dengan 27 tikus putih (*Rattus norvegicus*) galur Sprague dawley yang dibagi menjadi tiga kelompok. Kelompok kontrol (KK) diberi minuman dan makanan seperti biasa, P1 diberi aspirin 200 mg / kgBB secara oral selama 14 hari, P2 diberi aspirin 200 mg / kgBB secara oral selama 14 hari dan diobati dengan injeksi intramuskular 0,75 mL tali pusat mesenkim tali pusat manusia. Data diamati dengan Uji Non-Parametrik Kruskal-Wallis, diperoleh p = 0,001 (p <0,05), maka didapatkan hasil bermakna yang berarti Ho ditolak. Hasil statistik dengan uji Mann-Whitney yang diperoleh juga ditemukan adanya perbedaan yang signifikan pada setiap kelompok, tetapi P1 dengan P2 (p = 0,497) tidak terdapat perbedaan yang signifikan.

Kata kunci : Aspirin, histopatologi ginjal, sel punca mesenkimal

Effect of Human Cord Mesenchymal Stem Cells Intramuscular Injection on Histopathological Appearance of Kidneys in Aspirin-induced *Sprague Dawley* Strain Rats (*Rattus norvegicus*)

Abstract

Uncontrolled use of aspirin can cause several complications and various damaged to organs, including kidney injury. Mesenchymal stem cells as an alternative therapy is an important source for repair and regeneration of damaged tissue. The purpose of this study is to determine the effect of intramuscular injection of human umbilical chord on kidney tissue impairment of rats (*Rattus norvegicus*) with aspirin induction. This study was a laboratory experimental study with a post test only control group design with 27 white rats (*Rattus norvegicus*) Sprague dawley strain which divided into three groups. The control group (KK) was given regular drink and food, P1 was given 200 mg/kgBW aspirin orally for 14 days, P2 was given 200 mg/kgBW aspirin orally for 14 days and treated with intramuscular injection of 0.75 mL extracted human cord mesenchymal stem cells. Data were observed by Kruskal-Wallis Non-Parametric Test, obtained p=0,001 (p<0,05), then get a meaningful result which means Ho is rejected. The statistical results with Mann-Whitney test obtained are also find significant differences in each groups, but P1 with P2 (p=0,497) has no significant differences.

Keywords: Aspirin, kidney histopatology, mesenchymal stem cells

Korespondesi : Cahaya Carla Bangsawan, alamat Jl. M. Saleh No. 11 A Kota Baru, Tanjung Karang Timur, Bandar Lampung, HP 082279901406 cahayacarlabangsawan@gmail.com

Pendahuluan

Obat anti-inflamasi non-steroid (OAINS) merupakan salah satu obat yang mudah didapatkan karena dijual bebas di masyarakat dan sering diresepkan oleh dokter.[1] Obat anti-inflamasi non-steroid (OAINS) merupakan jenis obat yang memiliki efek analgesik, antipiretik, dan pada dosis yang lebih tinggi dapat berefek anti-inflamasi. Pada penyakit arthritis, OAINS merupakan salah satu obat yang sering digunakan untuk mengatasi proses inflamasi dan menghilangkan rasa nyeri.[2]

Jenis OAINS yang sering digunakan ialah dari golongan salisilat yang memiliki banyak bentuk sediaan. Aspirin merupakan salah satu obat golongan salisilat yang paling banyak diresepkan dan dijadikan sebagi standar evaluasi pemantauan anti-inflamasi lainnya.[3] Berdasarkan data yang diperoleh, 16% dari semua gagal ginjal yang terkait obat, aspirin diketahui dapat menjadi salah satu faktor

terjadinya cedera ginjal akut melalui berbagai mekanisme. [4]

Pada dewasa ini, cedera ginjal akut yang sebelumnya dikenal dengan gagal ginjal akut memiliki peningkatan morbiditas dan mortilitas serta dikaitkan dengan peningkatan risiko terjadinya gagal ginjal kronis. Terapi obat pada cedera ginjal memiliki tingkat keberhasilan dan kesinambungan yang terbatas di bidang klinis, sehingga hal ini lah yang menjadikan terapi kuratif dan preventif dengan sel punca mesenkimal dapat dijadikan pilihan.[5]

Sel punca merupakan sel yang dapat berproliferasi, berpotensi *self-renewal*, yang kemudian berdiferensiasi menjadi satu atau lebih jenis sel khusus sebagai respons terhadap stimuli sinyal yang sesuai. [5]Tali pusat menjadi sumber sel punca yang penting, baik itu *haematopoietic stem cells* ataupun *mesenchymal stem cells.*[7] Sebagian besar dari penelitian memberikan bukti bahwa pemberian sistemik secara intravaskular *mesenchymal stem cell* dapat membantu menjaga fungsi ginjal dalam menghadapi kerusakan akut, seperti cedera akibat iskemik, obstruksi, dan juga dapat membantu mengurangi cedera tubular dan fibrosis. Dengan demikian, data yang tersedia menunjukkan bahwa *mesenchymal stem cell* yang diberikan secara sistemik dapat membantu meningkatkan atau menstabilkan fungsi ginjal pada cedera ginjal akut dengan berbagai mekanisme.[8]

Namun pada penelitian yang dilakukan oleh Braid *et al.* (2018), didapatkan bahwa pemberian ekstravaskular berupa injeksi intramuskular dari sel punca mesenkimal tali pusat manusia memiliki *dwell time* atau waktu tinggal yang cukup panjang di berbagai organ seperti ginjal, hepar, dan gaster.[9] Berdasarkan penelitian tersebut injeksi intramuskular diharapkan menghadirkan alternatif yang bermanfaat untuk mencapai manfaat klinis.

Metode

Rancangan penelitian yang digunakan peneliti adalah eksperimental dengan metode *Post-Test Only Control Group.* Penelitian eksperimental ini dilakukan untuk mengetahui pengaruh pemberian injeksi intramuskular sel punca mesenkimal tali pusat manusia terhadap gambaran histopatologi ginjal tikus putih (*Rattus norvegicus*) galur *Sprague dawley* yang diinduksi aspirin. Penelitian ini dilakukan pada bulan Oktober – November 2019. Penelitian dilakukan di Fakultas Kedokteran Universitas Lampung dengan menggunakan hewan uji coba berupa tikus putih (*Rattus norvegicus*) galur *Sprague dawley* sejumlah 30 ekor yang dibagi menjadi tiga kelompok perlakuan yaitu kelompok kontrol (KK), Perlakuan 1 (P1), dan Perlakuan 2 (P2), dengan masing – masing kelompok berjumlah 10 ekor tikus Teknik sampling sesuai dengan kriteria inklusi dan eksklusi dengan menggunakan teknik *simple random sampling.*

Kelompok kontrol (KK) merupakan kelompok yang hanya diberi pakan dan minum biasa serta diinjeksikan akuades. Kelompok perlakuan 2 (P2) merupakan kelompok yang diinduksi aspirin secara oral dengan dosis 200 mg/kgBB selama 14 hari dan tidak diinjeksi sel punca mesenkimal tali pusat. Kelompok perlakuan 3 (P3) merupakan kelompok yang diinduksi aspirin secara oral dengan dosis 200 mg/kgBB selama 14 hari dan diinjeksi sel punca mesenkimal tali pusat dengan dosis 0,075 mL pada hari ke 14 dan 28 secara intramuskular. Setelah hari ke-42 hewan uji coba diterminasi dan diambil organ ginjalnya untuk selanjutnya dilakukan pembuatan dan pembacaan preparat histopatologinya.

Kriteria inklusi dari hewan uji coba diantaranya adalah sampel yang digunakan harus tikus putih (*Rattus norvegicus*) galur *Sprague dawley* yang berjenis kelamin jantan. Selain itu juga harus memiliki berat badan normal (150 – 200 gram) dengan usia berkisar antara 2 – 3 bulan. Tikus putih jantan juga harus bergerak aktif, tidak memiliki kelainan anatomis, serta penampakan rambut tidak kusam, rontok ataupun botak.

Kriteria ekslusi dari hewan uji coba adalah Terdapat tikus putih (*Rattus norvegicus*) galur Sprague dawley jantan yang memiliki penurunan berat badan secara drastis (lebih dari 10% berat badan), penurunan aktivitas sehingga tidak dapat bergerak aktif, ataupun ditemukan tikus mati selama masa penelitian.

Variabel bebas penelitian ini adalah injeksi intramuskular sel punca mesenkimal tali pusat manusia terhadap ginjal yang diinduksi aspirin. Variabel terikat dari

penelitian ini merupakan gambaran histopatologi ginjal berupa kerusakan glomerulus dan tubulus ginjal yang masing – masing memiliki skor kerusakan.

Dalam hal pembacaan slide preparat akan dibantu oleh seseorang yang ahli dalam bidang histopatologi di Laboratorium Anatomi, Histologi dan Patologi Anatomi Fakultas Kedokteran Universitas Lampung, Prof.dr. Muhartono, M.Kes, Sp.PA dengan menggunakan perbesaran 400x. Kerusakan ginjal dinilai dari pengamatan pada glomerulus dan tubulus yang meliputi infiltrasi sel radang, edema, dan juga nekrosis dalam satu lapang pandang.

Hasil

Pada gambaran histopatologi ginjal kelompok kontrol, glomerulus dan tubulus masih tampak normal. Tidak ditemukan adanya infiltrasi sel radang, ditemukan adanya pembengkakan tubulus dan edema spatium Bowman pada sedikit glomerulus dan tubulus. Tidak ditemukan adanya kongesti dan nekrosis.

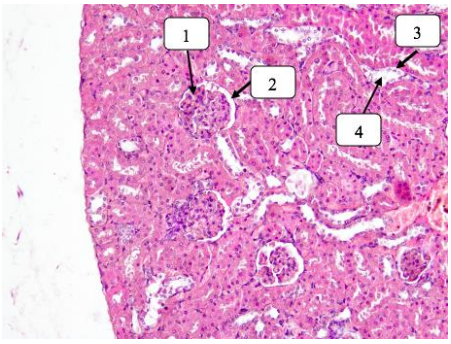

Gambar 1. Gambaran histopatologi kelompok kontrol (KK). Keterangan: 1. Glomerulus 2. Spatium bowman 3. Inti sel tubulus 4. Lumen

Pada gambaran histopatologi ginjal kelompok perlakuan 1, tampak adanya pembengkakakn pada tubulus yang ditandai dengan pembengkakan pada sitoplasma dan memudarnya warna inti sel. Pada glomerulus tampak adanya edema pada spatium bowman. Ditemukan juga adanya serbukan sel radang.

Pada gambaran histopatologi ginjal kelompok perlakuan 2, masih tampak adanya pembengkakan pada sitoplasma tubulus ginjal. Glomerulus ginjal masih menunjukan adanya pelebaran pada spatium Bowman. Tidak ditemukan adanya serbukan sel radang. Secara umum, tidak adanya perbedaan yang signifikan antara kelompok P1 dan P2.

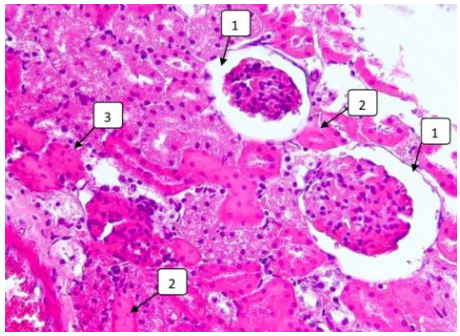

Gambar 2. Gambaran histopatologi kelompok perlakuan 1 (P1) dengan perbesaran mikroskop 400x. Keterangan: 1. Edema spatium bowman 2. Edema tubulus 3. Serbuk sel radang

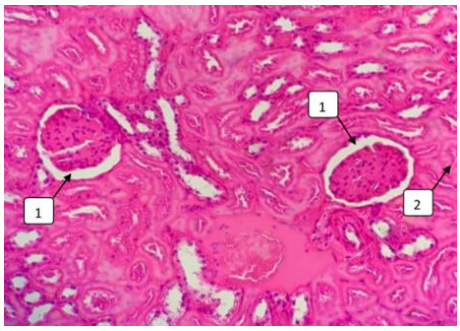

Gambar 3. Gambaran histopatologi kelompok perlakuan 2 (P2) dengan perbesaran mikroskop 400x. Keterangan: 1. Edema spatium bowman 2. Pembengkakan sitoplasma tubulus ginjal

Analisis Histopatologi Ginjal

Pada analisis gambaran histopatologi kerusakan ginjal tikus yang didapatkan dari total kerusakan glomerulus dan kerusakan tubulus yang diambil dari lima lapang pandang didapatkan nilai rerata skor keruskan ginjal kelompok kontrol (KK) yang hanya diberi akuades yaitu sebesar 0,31; pada kelompok perlakuan 1 (P1) yang hanya diberikan aspirin secara oral dengan dosis 200 mg/kgBB selama 14 hari yaitu sebesar 3,11; serta pada kelompok perlakuan 2 (P2) yang diberikan aspirin secara oral dengan dosis 200 mg/kgBB selama 14 hari dan kemudian diinjeksikan sel punca mesenkimal darah tali pusat manusia pada hari ke 14 dan 28 dengan dosis 0,075 mL secara intramuskular yaitu sebesar 3.

Total skor kerusakan ginjal pada masing – masing sampel kemudian dilakukan uji normalitas *Shapiro-Wilk* untuk menilai kenormalan distribusi datanya. Uji *Shapiro-*

Wilk dilakukan karena jumlah sampel yang diteliti lebih dari 50.

Pada hasil uji normalitas yang telah dilakukan pada ketiga kelompok didapatkan nilai p<0,05 pada sebagian besar kelompok. Sehingga data secara menyeluruh tidak terdistribusi normal. Karena data tidak terdistribusi normal, maka selanjutnya dilakukan transformasi data. Setelah transformasi data, kemudian dilanjutkan kembali dengan uji normalitas *Shapiro-Wilk.*

Setelah dilakukan transformasi data dengan Log10 dan diuji normalitas kembali, didapatkan nilai p=0,017 pada KK; p=0,15 pada kelompok P2; serta p=0,172. Berdasarkan data tersebut maka dapat disimpulkan bahwa data masih tidak terdistribusi normal. Oleh sebab itu, uji hipotesis tidak dapat menggunakan uji parametrik *One-way* ANOVA sehingga menggunakan uji alternatif non parametrik yaitu uji *Kruskal-Wallis*.

Hasil uji *Kruskal-Wallis* menunjukkan bahwa p=0,001 (p<0,05). Dari hasil tersebut, dapat disimpulkan bahwa terdapat pengaruh pemberian injeksi intramuskular sel punca mesenkimal tali pusat manusia terhadap kerusakan ginjal yang diinduksi aspirin.

Tabel 1. Hasil rerata skoring kerusakan ginjal dari masing-masing kelompok dan hasil uji *Kruskall-Wallis*

Kelompok	Rerata skor kerusakan	Hasil uji *Kruskal-Wallis* (*nilai p)*
KK	0,31	0,001
P1	3,11	
P2	3	

Setelah dilakukan uji *Kruskal-Wallis* dinyatakan bermakna (p<0,05), maka selanjutnya dilakukan analisis Post Hoc untuk melihat hubungan pada masing – masing kelompok sampel. Analisis *Post Hoc* untuk uji *Kruskal-Wallis* yaitu *Mann Whitney.*

Tabel 2. Hasil uji *Mann Whitney* kerusakan ginjal pada tiap kelompok.

Kelompok	KK	P1	P2
K	-	0,001*	0,001*
P1	0,001*	-	0,497*
P2	0,001*	0,497*	-

***Hasil analisis uji statistik *Mann Whitney* bermakna apabila p<0,05**

Berdasarkan tabel diatas dapat diketahui bahwa terdapat data yang tidak memiliki perbedaan yang bermakna (p<0,05) antar kelompok. Kelompok yang memiliki perbedaan bermakna yaitu antara KK dengan P1 (p=0,001); KK dengan P2 (p=0,001). Sedangkan kelompok yang tidak memiliki perbedaan yang bermakna adalah P1 dengan P2 (p=0,497).

Pembahasan

Pengamatan secara mikroskopis menunjukkan bahwa kelompok kontrol yang hanya diberi aquades memiliki rerata kerusakan ginjal yang paling rendah yaitu sebesar 0,31. Aquades dan makanan yang diberikan kepada tikus bukan merupakan bahan iritan. Namun, dari sembilan tikus pada kelompok kontrol, terdapat beberapa tikus yang memiliki struktur ginjal yang mengalami kerusakan berupa pembengkakan tubulus ginjal dan edema spatium Bowman pada sedikit glomerulus dan tubulus. Namun secara keseluruhan pada kelompok kontrol glomerulus dan tubulus masih tampak normal.

Tidak didapatkan kerusakan pada tubulus maupun glomerulus pada kelompok kontrol yang tidak diberikan perlakuan karena pada dasarnya aquades bukanlah bahan iritan. Khakim (2017) mengatakan dalam penelitiannya bahwa hal tersebut dapat terjadi karena adanya variabel luar yang tidak dapat dikendalikan oleh peneliti, seperti kondisi psikologi tikus maupun kondisi awal ginjal tikus sebelum diberikan perlakuan.

Selain itu, perubahan pada lingkungan pula sangat berpengaruh terhadap pola sikap dan perilaku tikus. Tikus yang dipisahkan dari kelompoknya akan mempengaruhi pola sikap dan perilakunya sampai bisa membuat stres. Contohnya apabila terjadi perubahan perilaku menjadi hiperaktif, kecemasan meningkat serta peningkatan kepekaan terhadap stres.[10] Menurut Sanchez *et al.* (2002) aktivitas enzim sitosol dapat meningkat ketika tikus mengalami stres sehingga dapat menimbulkan efek pada sel misalnya pada ginjal dan jantung.[11]

Pada kelompok perlakuan 1 (P1) yang merupakan kelompok tikus yang diinduksi aspirin 200 mg/kgBB memiliki rerata kerusakan ginjal yang paling tinggi. Kerusakan tersebut berupa pembengkakan pada tubulus

serta adanya edema pada spatium Bowman serta ditemukannya serbukan sel radang. Munculnya edema spatium Bowman atau pembengkakan sel epitel tubulus terjadi melalui empat mekanisme yaitu akibat peningkatan tekanan hidrostatik pada sepanjang kapiler glomerulus, menurunnya tekanan osmotik plasma, terjadinya obstruksi limfatik, serta retensi natrium.[12] Hal ini juga sejalan dengan penelitian yang dilakukan Ndagu *et al*. (2013) yang mengatakan bahwa aspirin dapat menyebabkan gangguan pada ginjal karena adanya hambatan biosintesis prostaglandin ginjal (PGE_2) yang banyak berperan pada proses fisiologik ginjal.[13]

Edema tubulus ginjal terjadi akibat hilangnya integritas membran sel. Fungsi PGE2 yang dihambat oleh aspirin mengakibatkan terjadinya perubahan pada integritas membran sel melalui terjadinya vasokonstriksi pada tubulus dan glomerulus serta berkurangnya reabsorbsi garam dan air. Hal inilah yang memicu terjadinya perubahan tekanan osmotik dan integritas membran sel. Apabila diberikan paparan aspirin secara terus – menerus atau dengan jumlah yang lebih banyak, maka hal ini dapat memicu kerusakan yang lebih berat lagi.[14 15]

Serbukan sel radang yang tampak di sekitar daerah tubulus dan glomerulus berkaitan dengan adanya tanda – tanda inflamasi pada daerah tersebut. Inflamasi merupakan reaksi host lokal yang secara histopatologi ditandai dengan adanya infiltrasi sel radang pada daerah setempat. Inflamasi yang terjadi ditujukan untuk mengeliminasi sel-sel mati dan menginisiasi proses perbaikan jaringan.[16]

Pada kelompok perlakuan 2 (P2) tidak ditemukan adanya perbedaan yang signifikan dibandingkan dengan kelompok perlakuan 1 (P1), meskipun begitu pada kelompok perlakuan P2 sudah tidak ditemukan lagi adanya serbukan sel radang. Hal ini sejalan dengan penelitian yang dilakukan oleh Fleig dan Humphreys (2014) bahwa banyak kemajuan baru – baru ini yang telah dibuat untuk mengetahui faktor – faktor yang dapat memediasi perbaikan secara parakrin oleh sel punca mesenkimal. Penelitian tersebut menunjukan bahwa sel punca mesenkimal dapat memediasi lebih dari 40 sitokin seperti *granulocyte colony-stimulating factor, vascular endothelial growth factor (VEGF), hepatocyte growth factor,* interleukin (IL)-10, *epidermal growth factor* dan *insulin-like growth factor*, yang mana semua ini terbukti dapat menyelamatkan tikus yang mengalami *cisplatinum-induced kidney injury*.[17]

Serbukan sel radang yang ditemukan pada kelompok perlakuan 1 (P1) bisa jadi merupakan respon awal dari terjadinya epitel pada glomerulus maupun tubulus. Namun hilangnya serbukan sel radang yang sudah tidak lagi ditemukan pada kelompok P2 yang diinjeksi sel punca mesenkimal dapat dikaitkan dengan penemuan baru pada penelitian yang dilakukan Yun dan Lee (2019) bahwa terdapat manfaat injeksi MSC (*mesenchymal stem cells*) terkait dengan kemampuan MSC (*mesenchymal stem cells*) untuk mengeluarkan beberapa sitokin, kemokin, dan faktor pertumbuhan. Beberapa pengamatan juga telah mengungkapkan bahwa peran utama MSC (*mesenchymal stem cells*) yaitu termasuk mensekresikan berbagai faktor aktif biologis yang memberikan efek pada lingkungan seluler lokal. Selain itu pula telah ditemukan bahwa faktor-faktor inilah yang melindungi terhadap terjadinya apoptosis sel yang berdekatan dan memicu proliferasi sel, serta mendorong regenerasi jaringan ginjal yang rusak.[18]

Meskipun rute intramuskular sifatnya tidak invasif dibandingkan dengan menginjeksikan langsung ke target organ, namun hal ini dinilai dapat mengurangi keefektifan distribusi sel menuju organ yang membutuhkan perbaikan.[19]

Simpulan

Berdasarkan penelitian yang sudah dilakukan, dapat disimpulkan bahwa tidak terdapat pengaruh injeksi intramuskular sel punca darah tali pusat manusia terhadap gambaran histopatologi ginjal tikus putih (*Rattus norvegicus*) galur Sprague dawley yang diinduksi aspirin, ditinjau berdasarkan uji statistic *Post Hoc Mann Whitney* perbedaan yang dihasilkan tidak begitu signifikan antara yang diberikan injeksi sel punca (P2) dengan yang tidak diinjeksikan sel punca mesenkimal tali pusat manusia (P3) (p=0.497).

Daftar Pustaka

1. Zahra AP, Carolia N. Obat anti-inflamasi non-steroid (OAINS): gastroprotektif vs kardiotoksik. Majority. 2017; 6(3):153
2. Lanza F, Chan F, dan Quigley E. Guideline for prevention of NSAID- related ulcer complications. The American Journal of Gastroenterology, 2009; 104: 728-738.
3. Miladiyah, I. Therapeutic Drug Monitoring (TDM) pada penggunaan aspirin sebagai antireumatik. Departemen Farmakologi Fakultas Kedokteran Universitas Islam Indonesia (UII) Yogyakarta. 2012; 4(2): 212
4. Ingrasciotta Y, Sultana J, Giorgianni F, Fontana A, Santangelo A, Tari DU, *et al*. Assosciation of individual non-steroidal anti-inflamatory drugs and chronic kidney disease: A population-based case control study. Plos One, 2015 [Online Journal] [diunduh 31 Juli 2019]. Tersedia dari: doi/10.1371/journal.pone.0122899
5. Barnes CJ, Casey TD, Kristin MS, Valerie AV, Aviat H. Comparison of stem cell therapies for acute kidney injury. American Journal of Stem Cells. 2016; 5(1): 1- 10.
6. Djauhari. Sel PUnca. Jurnal Saintika Medika. 2010; 6(13): 91 – 96
7. Padeta I, Nugroho WS, Kusindarta DW, Fibrianto YH, Budipitojo T. Research article mesenchymal stem cell-conditioned medium promote the recovery of skin burn wound. Asian J.Anim. 2017; 12(3):132–41.
8. Quimby JM. Stem cell therapy. Veterinary Clinics of North America: Small Animal Practice. 2018. doi: 10.1016/j.cvsm.2018.10.001
9. Braid LR, Catherine A, Wood, Danielle M, Wiese, Barry NF. Intramuscular administration potentiates extended dwell time of mesenchymal stromal cells compared to other routes. Journal Cytotherapy. 2018; (20): 232–244.
10. Khakim JL. Pengaruh Jus Buah Pepaya (Carica papaya) terhadap Kerusakan Histologis Lambung Mencit yang Diinduksi Aspirin. Universitas Sebelas Maret. Surakarta. 2007
11. Sanchez O, Arnau A, Pareje M, Poch E, Ramirez I, Soley M. Acute Stress Induced Tissue Injury In Mice; Differences Between Emotional and Social Stress. Cell Stress Society International. Barcelona. 2002; 50(3): 82-119.
12. Tortora GJ dan Derrickson B. Principles of Anatomy & Physiology 15th Edition. United States of America: John Wiley & Sons, Inc. 2012
13. Ndagu LF, Arjana AAG, Berata IK. Madu berefek protektif terhadap infiltrasi sel radang dan perdarahan ginjal akibat induksi aspirin. Indonesia Mediscus Veterinus. 2013; 2(1) : 102 – 114.
14. Wilmana, PF, Gan, S. Farmakologi dan terapi edisi 5. Departemen Farmakologi dan Terapeutik: FKUI, 2017
15. Sampathkumar K, Rajiv A, Sampathkumar D. Analgesic nepropathy – A painful progression. Clinical Medicine Insights: Urology. 2016 ; (9): 7 – 10.
16. Kumar V, Abbas AK, Aster JC. Robbins Basic Pathology. Philadelphia, PA: Saunders. 2013
17. Fleig, S. V dan Humphreys, B. D. Rationale of Mesenchymal Stem Cell Therapy in Kidney Injury. Nephron Clinical Practice. 2014; 127(1-4), 75–80.
18. Yun CW, Lee SH. Potential and therapeutic efficacy of cell-based therapy using mesenchymal stem cells for acute/chronic kidney disease. International Journal of Molecular Sciences. 2019; 20(1619) : 2-16.
19. Morigi, M dan De Coppi, P. Cell Therapy for Kidney Injury: Different Options and Mechanisms - Mesenchymal and Amniotic Fluid Stem Cells. Nephron Experimental Nephrology, 2014; 126(2), 59–63