

PAPER NAME

Steven-Johnson Syndrom et causa Paracetamol

AUTHOR

Hendra Tarigan

WORD COUNT

3780 Words

CHARACTER COUNT

22933 Characters

PAGE COUNT

7 Pages

FILE SIZE

685.0KB

SUBMISSION DATE

Sep 19, 2022 11:21 AM GMT+7

REPORT DATE

Sep 19, 2022 11:22 AM GMT+7

● 9% Overall Similarity

The combined total of all matches, including overlapping sources, for each database.

- 2% Publications database
- Crossref Posted Content database
- Crossref database
- 8% Submitted Works database

● Excluded from Similarity Report

- Internet database
- Quoted material
- Small Matches (Less than 10 words)
- Bibliographic material
- Cited material



Steven-Johnson Syndrom et causa Paracetamol

¹Novita Dwiswara Putri, ¹Hanna Mutiara, ²Hasudungan, ¹Hendra Tarigan Sibero, ¹Asep Sukohar
¹Fakultas Kedokteran, Universitas Lampung
²Bagian Kulit dan Kelamin, Rumah Sakit Abdoel Moeloek Lampung

Abstrak

Steven-Johnson Syndrom (SJS) merupakan suatu penyakit akut yang dapat mengancam jiwa yang ditandai dengan nekrosis dan pelepasan epidermis, dikenal dengan trias kelainan pada kulit vesikobulosa, mukosa orifisium, dan mata, disertai gejala umum berat. Insidensi kejadian SJS sangat jarang, di Indonesia sekitar 12 kasus per tahun. Etiologi dan patogenesis SJS belum diketahui secara pasti namun ada beberapa faktor yang diperkirakan mempengaruhi, salah satunya adalah alergi obat. Di Indonesia obat yang diperkirakan paling sering menyebabkan SJS adalah antipiretik dan analgetik. Seorang perempuan berusia 24 tahun datang ke Rumah Sakit Dr. H. Abdul Moeloek (RSAM) Provinsi Lampung dengan keluhan bibir melepuh sejak 4 hari sebelum masuk rumah sakit. Keluhan disertai mata perih dan sulit dibuka serta kulit wajah terasa panas dan sekujur tubuh terasa menggigil. Keluhan dirasakan setelah pasien minum obat paracetamol. Pada pemeriksaan fisik didapatkan keadaan umum tampak sakit berat, kesadaran komposmentis, pemeriksaan tanda vital dalam batas normal. Pada regio fasial, regio coli pars anterior, regio toraks, regio abdomen pars epigastrium, dan regio lumbal, terdapat krusta hemoragik, sedikit tebal, sulit dilepas, batas ireguler, multipel, ukuran 0,5 sampai 1 cm. Pada regio coli pars anterior dan toraks, terdapat bula flaccid [Nikolsky sign (-)], berukuran 0,5 sampai 1 cm, multipel, iregular, diskret, simetris. Pada regio labiaris superior ad inferior terdapat krusta hemoragik, multiple, tebal, sulit dilepas, batas iregular, sebagian erosi, berukuran 0,5 sampai 1 cm. Pasien dalam kasus ini diberikan terapi kortikosteroid topikal dan sistemik serta antibiotik sistemik. Setelah diberikan terapi, keadaan pasien perlahan membaik.

Kata kunci: antibiotik, antipiretik, kortikosteroid, Steven Johnson Syndrome (SJS)

Steven-Johnson Syndrom et causa Paracetamol

Novita Dwiswara Putri, Hanna Mutiara, Hendra Tarigan Sibero
 Medical Faculty, Lampung University

Abstract

Steven-Johnson syndrome (SJS) is an acute illness that can be life-threatening characterized by necrosis and release of the epidermis and it known as a triad of abnormalities in vesicobulosa skin, mucosa of the orifice and eyes with severe general symptoms. The incidence of SJS was very rare, in Indonesia is about 12 cases per year. Etiology and pathogenesis of SJS were not known, but several factors were thought to affect one of which was a drug allergy. In Indonesia, most commonly causes SJS are antipyretic or analgesic. A 24 years old female patient came to the Lampung Provincial Hospital dr. H. Abdul Moeloek with blistered lips complaint since 4 days before entering the hospital. Eyes irritated and difficult to be opened and the skin feels hot and her whole body was shivering. The complaint is felt after the patient takes the drug, Paracetamol. On physical examination, obtained the general state was unwell, awareness, vital sign shown normal. On the facial region, coli pars anterior region, thorax region, abdomen pars epigastric region and lumbar region, there were a hemorrhagic crusts, slightly thick, hard to remove, with irregular boundaries, multiple, size 0.5 to 1 cm. On the coli region of pars anterior and the thorax region, there were flaccid bullae [Nikolsky sign (-)], measuring 0.5 to 1 cm, multiple, irregular, discrete, symmetrical. On the superior and inferior labiaris, there is a hemorrhagic crusts, multiple, thick, hard to remove, irregular boundaries, with some erosion, measuring 0.5 to 1 cm. The patient in this case given the topical and systemic corticosteroid therapy and systemic antibiotics. After the therapy, the patient's condition slowly improved.

Keywords: antibiotics, antipyretic, corticosteroids, Steven-Johnson syndrome (SJS).

Korespondensi: Novita Dwiswara Putri, S. Ked., alamat Jl. Majapahit No. 45, RT. 5, Kel. Majapahit, Kec. Lubuklinggau Timur, Lubuklinggau, Sumatera Selatan, HP 082186660961, e-mail novitadwiswaraputri@gmail.com

Pendahuluan

Steven-Johnson's Syndrome (SJS) merupakan suatu penyakit akut yang dapat mengancam jiwa yang ditandai dengan nekrosis dan pelepasan epidermis yang dikenal dengan trias kelainan pada kulit vesikobulosa, mukosa orifisium dan mata

disertai gejala umum berat. Stevens dan Johnson pertama kali melaporkan dua buah kasus erupsi kutaneus yang disertai erosi stomatitis dan kelainan pada mata. Pada tahun 1956, Lyell mendeskripsikan pasien dengan kehilangan epidermis hingga nekrosis



dan pertama kali diperkenalkan sebagai *Toxic Epidermal Necrolysis* (TEN). Baik SJS maupun TEN ditandai dengan kelainan pada kulit dan mukosa. Makula eritem merupakan lesi yang sering terdapat pada lokasi tubuh dan kaki bagian proksimal lalu berkembang secara progresif menjadi bula *flaccid* yang menyebabkan pelepasan epidermal. Dikarenakan kesamaan antara gejala klinis, penemuan histopatologis, penyebab, serta mekanismenya, kedua kondisi ini hanya dapat bisa dibedakan dengan *total body surface area*. Dikatakan SJS apabila *total body surface area* yang terkena <10% dan dikatakan TEN apabila *total body surface area* yang terkena >30%. Apabila *total body surface area* yang terkena 10-30% disebut SJS-TEN *overlap*, keduanya juga dikenal dengan istilah *epidermal necrolysis*.^{1,2}

Insidensi SJS diperkirakan 2-3% per juta populasi per tahun di Amerika Serikat dan di negara-negara Eropa, sedangkan di Indonesia kasus SJS terjadi sekitar 12 kasus per tahun.³ Alopurinol adalah obat yang paling sering menyebabkan terjadinya SJS di negara-negara Asia Tenggara, termasuk Malaysia, Singapura, Taiwan, dan Hong Kong. Penelitian yang dilakukan oleh Adhi Djuanda menyatakan bahwa di Indonesia, penyebab SJS yang diduga alergi obat tersering adalah analgetik/antipiretik (45%), disusul karbamazepin (20%) dan jamu (13.3%). Angka kematian pada kasus SJS secara keseluruhan mencapai 5-15% dari jumlah total kasus.^{1,4}

Etiologi dari SJS sulit ditentukan dengan pasti karena penyebabnya meliputi berbagai faktor, walaupun pada umumnya sering berkaitan dengan respon imun terhadap obat. Beberapa faktor penyebab timbulnya SJS diantaranya: infeksi (virus, jamur, bakteri, parasit), obat (salisilat, sulfa, penisilin, etambutol, tegretol, tetrasiklin, digitalis, kontraseptif), makanan (coklat), fisik (udara dingin, sinar matahari, sinar X), *Graft Versus Host Disease*, dan radioterapi.⁵

Patogenesis SJS sampai saat ini belum jelas walaupun sering dihubungkan dengan reaksi hipersensitivitas tipe III dan reaksi hipersensitivitas tipe lambat. Tatalaksana dari SJS juga masih belum diketahui dan beberapa diantaranya masih kontroversial. Kasus SJS merupakan suatu kasus kegawatdaruratan yang harus segera ditangani dengan tatalaksana *life saving* sehingga penegakan

diagnosis kasus SJS harus dilakukan dengan cepat.⁵

Kasus

Seorang perempuan berusia 24 tahun datang ke UGD RSUD Dr. H Abdoel Moeloek dengan keluhan bibir melepuh sejak 4 hari sebelum masuk rumah sakit (SMRS). Keluhan disertai dengan mata perih dan sulit dibuka serta kulit wajah terasa panas dan sekujur tubuh terasa menggigil. Pasien merasakan bibirnya melepuh seperti terbakar sehingga ia menjadi sulit untuk makan dan berbicara. Sejak ±1 minggu SMRS, pasien merasakan tidak enak badan dan sakit kepala, saat itu pasien hanya minum obat dari warung (Paracetamol). Sore harinya pasien merasakan panas pada wajahnya lalu muncul gelembung-gelembung berisi air berukuran kecil seperti cacar air pada wajah, leher, dada, dan punggung bawah. Sejak 5 hari SMRS, gelembung pada wajah, leher, dada, dan punggung bawah pasien pecah dan menjadi bercak-bercak kehitaman. Pasien juga merasakan perih dan gatal pada wajah, leher dada, dan punggung bawahnya.

Keluhan seperti ini sebelumnya disangkal. Riwayat penyakit tumor, hipertensi, kencing manis, dan penyakit berat lainnya disangkal. Riwayat alergi dan asma bronkial disangkal. Riwayat penyakit seperti ini pada keluarga disangkal.

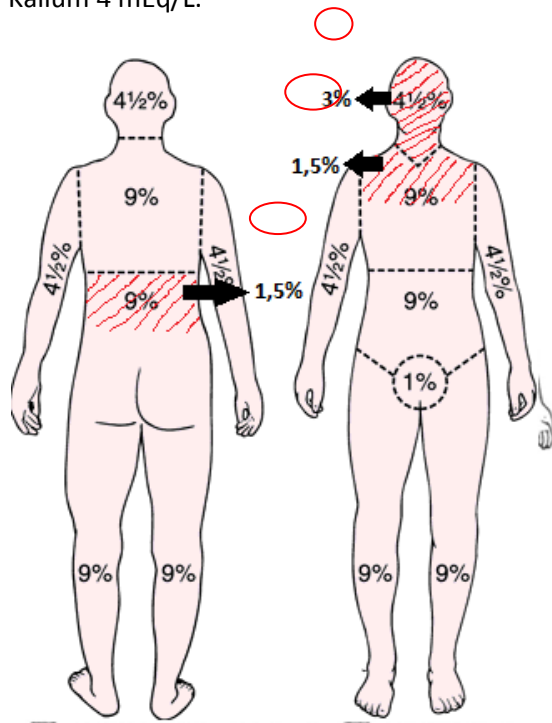
Pada pemeriksaan fisik didapatkan keadaan umum tampak sakit berat, kesadaran komposmentis, tekanan darah 120/80 mmHg, nadi 84 x/menit, pernafasan 17 x/menit dan suhu tubuh 36,1 °C. Pada pemeriksaan status generalis kepala, leher, toraks, abdomen, dan ekstremitas dalam batas normal.

Pada pemeriksaan status dermatologis didapatkan pada regio fasial, regio coli pars anterior, regio toraks, regio abdomen pars epigastrium dan, regio lumbal, terdapat krusta hemoragik, sedikit tebal, sulit dilepas, batas ireguler, multipel, ukuran 0,5 sampai 1 cm. Pada regio coli pars anterior dan toraks, terdapat bula *flaccid* [*Nikolsky sign* (-)], berukuran 0,5 sampai 1 cm, multipel, ireguler, diskret, simetris. Pada regio labiaris superior ad inferior terdapat krusta hemoragik, multiple, tebal, sulit dilepas, batas ireguler, sebagian erosi, berukuran 0,5 sampai 1 cm. *Total Body Surface Area* yang terkena yaitu:



Regio kepala-leher 3% dan regio trunkus 3% sehingga jumlahnya 6%.

11 Pada pemeriksaan laboratorium didapatkan hemoglobin 13,1 gr/dL, hematokrit 40%, eritrosit 5,4 juta/ μ L, leukosit 12.900/ μ L, trombosit 194.000/ μ L, ureum 19, Kreatinin 28, SGOT 16 u/L, SGPT 28 u/L, Kalium 4 mEq/L.



Gambar 1. Total Body Surface pada pasien

Ket:

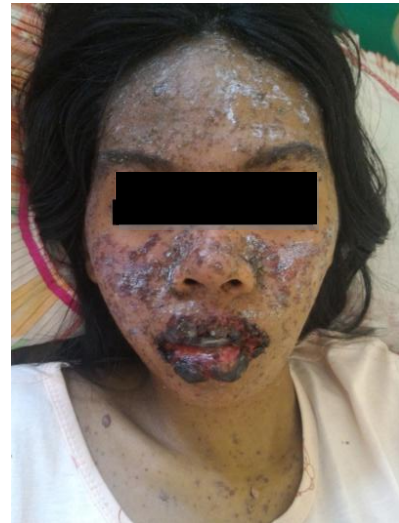

: Area lesi pada tubuh pasien.

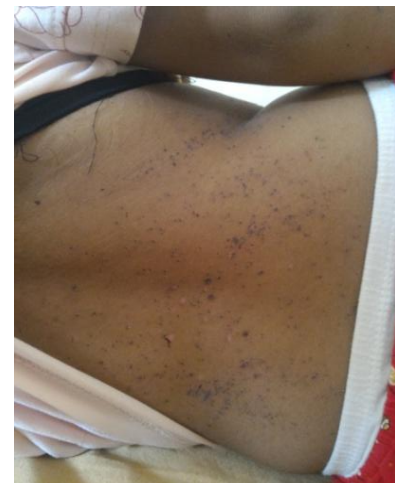Penatalaksanaan umum pada pasien meliputi perawatan di tempat khusus untuk mencegah infeksi, mengidentifikasi dan menghentikan penggunaan obat penyebab, serta memberikan informasi mengenai penyakit pasien. Pasien dan keluarga juga diberikan edukasi bahwa penyakit ini bukanlah penyakit menular, melainkan disebabkan karena adanya alergi obat, sehingga diperlukan identifikasi obat yang dikonsumsi oleh pasien. Bila gejala muncul, sebaiknya pasien segera dibawa ke rumah sakit.

Penatalaksanaan khusus meliputi pemberian IVFD RL 20 tetes/menit, kortikosteroid topikal Triamsinolon 0,1% yang dioleskan pada bibir pasien dan kortikosteroid sistemik berupa deksametason dengan dosis awal 5 mg/8 jam yang diberikan selama 7 hari, lalu dilakukan *tapering off* sampai dosis 5 mg/hari lalu kemudian diganti dengan

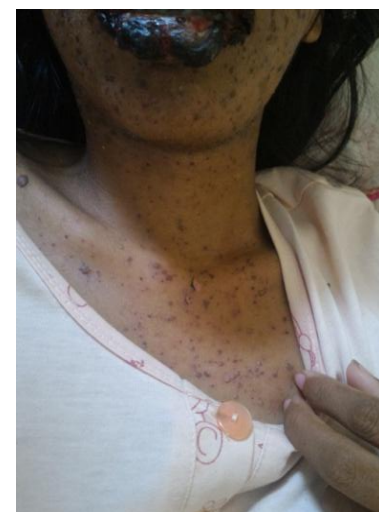kortikosteroid oral saat pasien pulang. Lalu diberikan pula antibiotik sistemik berupa gentamisin 80 mg/12 jam diberikan selama 5 hari.



Gambar 2. Wajah pasien



Gambar 3. Badan pasien



Gambar 4. Dada pasien



Pembahasan

Stevens-Johnson Syndrome (SJS) adalah sindrom yang mengenai kulit, mukosa orifisium, dan mata dengan keadaan umum bervariasi dari ringan sampai berat; kelainan kulit berupa eritema, vesikel/bula, dapat disertai purpura. Peradangan kulit kronis, gatal, sirkumskripta, khas ditandai dengan kulit yang tebal dan likenifikasi (garis kulit tampak lebih menonjol). Keluhan dan gejala dapat muncul dalam waktu hitungan minggu hingga bertahun-tahun.⁶

Keluhan utama pada pasien adalah bibir yang terasa melepuh sejak kurang lebih 4 hari SMRS yang disertai dengan keluhan bercak kehitaman dan gelembung-gelembung kecil pada wajah, dada, dan punggung. Pada SJS, terlihat gejala trias kelainan yang terdiri dari kelainan kulit, kelainan mukosa orifisium, dan kelainan mata. Kelainan mukosa yang tersering adalah pada mukosa mulut (100%), kemudian disusul kelainan di genital (50%), sedang di lubang hidung dan anus sangat jarang (8% dan 4%). Pada bibir, kelainan yang sering tampak adalah krusta berwarna hitam yang tebal. Kelainan kulit pada SJS terdiri atas eritema, vesikel, dan bula. Vesikel dan bula kemudian pecah menjadi erosi yang luas. Hal ini sesuai dengan manifestasi klinis yang terjadi pada pasien.⁶

Satu minggu sebelumnya pasien merasa tidak enak badan sehingga pasien membeli obat paracetamol, lalu sore harinya pasien merasakan panas pada wajahnya lalu muncul gelembung-gelembung berisi air berukuran kecil-kecil seperti cacar air pada wajah, leher, dada, dan punggung pasien. Keesokan harinya pasien merasakan bibirnya seperti terbakar dan melepuh. Pasien juga mengeluh matanya seperti lengket dan sulit untuk dibuka. Dua hari SMRS gelembung-gelembung tersebut pecah dan meninggalkan bercak-bercak kehitaman pada wajah pasien. Pasien mengkonsumsi paracetamol yang merupakan obat golongan antipiretik, dimana hal ini sesuai dengan teori bahwa antipiretik merupakan salah satu obat penyebab terjadinya SJS.

Tabel dibawah ini merupakan hasil penelitian yang dilakukan pada salah satu Rumah Sakit di India, didapatkan bahwa kelompok obat paling sering menyebabkan SJS adalah obat anti-mikroba (35,55%), diikuti

oleh anti-konvulsi (28,89%), antipiretik (17,78%), dan NSAID (6,67%). Dalam kategori obat individual, parasetamol (17,77%), dan fenitoin (15,55%) berada di antara obat yang paling sering dilaporkan.⁷

Tabel 1. Obat dan reaksi yang terjadi

Obat	SJS	TEN	SJS-TEN overlap	Total Pasien (%)
Anti-mikroba	[5]	[11]	-	16 (35,5%)
Levofloxacin	1	-	-	1
Cefazidim	1	-	-	1
Sulfametizol	-	1	-	1
Cefixim	-	3	-	3
Cefuroxime	-	1	-	1
Ceftriaxone	-	1	-	1
Ofloxacin	-	1	-	1
Norfloxacin	-	1	-	1
Sulfasalazin	1	-	-	1
Metronidazol	1	-	-	1
Clofazimin	-	1	-	1
Isoniazid	-	1	-	1
Artesunat	1	-	-	1
Efavirenz	-	1	-	1
Anti-konvulsi	[6]	[7]	-	13 (28,89%)
Fenitoin	3	4	-	7 (15,55%)
Asam valproat	2	1	-	3
Karbamazepin	1	2	-	3
NSAID	[1]	[1]	[1]	3 (6,67%)
Etoricoxid	1	-	-	1
Aspirin	-	-	1	1
Ibuprofen	-	1	-	1
Anti-piretik	[4]	[4]	-	8 (17,78%)
Paracetamol	4	4	-	8
Anti-histamin	[1]	-	-	1 (2,2%)
Striarest	1	-	-	1
Anti-Gout	-	[1]	-	1 (2,2%)
Allopurinol	-	1	-	1
Anti-kanker	[2]	-	-	2 (4,4%)
Lenalidomid	1	-	-	1
Metotreksat	1	-	-	1
Anti-depresan	-	[1]	-	1 (2,2%)
Reboxetin	-	1	-	1
Total	19	25	1	45

Patofisiologi dari SJS sendiri masih belum diketahui, namun penyebab utama SJS adalah alergi obat, lebih dari 50%. SJS yang diduga alergi obat tersering ialah analgetik/antipiretik (45%), disusul karbamazepin (20%), dan jamu (13,3%). Kausa yang lain adalah amoksisilin, kotrimoksasol, dilantin, klorokuin, seftriakson, dan adiktif.⁸

Sasaran utama SSJ adalah berupa destruksi keratinosit. Pada alergi obat akan terjadi aktivitas sel T, termasuk CD4 dan CD8. IL-5 meningkat, juga sitokin-sitokin yang lain. CD4 terutama ada di dermis, sedangkan CD8 pada epidermis. Keratinosit epidermal mengekspresi ICAM-1, ICAM-2, dan MHC II. Sel Langerhans tidak ada atau sedikit. TNF- α di epidermis meningkat.⁸

Patogenesis SJS belum dapat dipahami sepenuhnya, namun diyakini disebabkan oleh



reaksi hipersensitif tipe III dan IV. Reaksi tipe III terjadi akibat terbentuknya kompleks antigen antibodi yang membentuk mikro-presipitasi sehingga terjadi aktifitas sistem komplemen. Akibatnya terjadi akumulasi neutrofil yang kemudian melepaskan lisozim dan menyebabkan kerusakan jaringan pada organ target. Hal ini terjadi sewaktu kompleks antigen-antibodi yang bersirkulasi dalam darah mengendap didalam pembuluh darah atau jaringan sebelah hilir. Antibodi tidak ditujukan kepada jaringan tersebut, tetapi terperangkap dalam jaringan kapilernya. Pada beberapa kasus antigen asing dapat melekat ke jaringan menyebabkan terbentuknya kompleks antigen antibodi ditempat tersebut. Reaksi tipe III mengaktifkan komplemen dan degranulasi sel mast sehingga terjadi kerusakan jaringan atau kapiler ditempat terjadinya reaksi tersebut. Neutrofil tertarik ke daerah tersebut dan mulai memfagositosis sel-sel yang rusak sehingga terjadi pelepasan enzim-enzim sel serta penimbunan sisa sel. Hal ini menyebabkan siklus peradangan berlanjut.⁹

Reaksi hipersensitifitas tipe IV terjadi akibat limfosit T yang tersintesisasi berkontak kembali dengan antigen yang sama kemudian limfokin dilepaskan sehingga terjadi reaksi radang. Pada reaksi ini diperantarai oleh sel T, terjadi pengaktifan sel T penghasil Limfokin atau sitotoksik oleh suatu antigen sehingga terjadi penghancuran sel-sel yang bersangkutan. Reaksi yang diperantarai oleh sel ini bersifat lambat (*delayed*) memerlukan waktu 14 jam sampai 27 jam untuk terbentuknya.¹⁰

Antigen presenting cells (APC) dan produksi *Tumor Necrosis Factor-Alpha* (TNF- α) oleh hasil jaringan lokal *dendrocytes* berperan dalam proliferasi limfosit T dan meningkatkan sitotoksitas sel efektor imun lainnya. "*Killer molekul efektor*" telah diidentifikasi yang mungkin memainkan peran dalam aktivasi limfosit sitotoksik. CD8⁺ limfosit yang diaktifkan, pada gilirannya dapat menginduksi apoptosis dari sel epidermis melalui beberapa mekanisme, termasuk pelepasan granzim B dan perforin.¹¹

Kedua SJS dan TEN ditandai oleh pelepasan epidermis dari papiler dermis pada *dermal-epidermal junction* yang bermanifestasi sebagai lesi papulomakular dan bula akibat apoptosis keratinosit.

Apoptosis keratinosit yang dimediasi oleh limfosit T sitotoksik (CD8) pada SJS dan TEN dimodulasi oleh *TNF-alpha* plasma dan *interferon-gamma*, yang meningkat pada pasien dengan SJS dan TEN. Proses ini pada hipotesis terbaru menyatakan bahwa kemungkinan terjadi melalui 3 jalur, yaitu: interaksi ligan Fas-Fas; perforin/granzim B; dan mediasi granulin.¹²

Gejala klinis yang didapatkan dari anamnesis menimbulkan diagnosa banding *Stevens-Johnson Syndrome*, *Toxic Epidermal Necrolysis* (TEN), *Generalized fixated bullous drug eruption*. Pada *Generalized fixated bullous drug eruption*, dapat ditemukan adanya gambaran eritema dan bula yang berbentuk bulat atau lonjong dan biasanya numular dan kemudian meninggalkan bercak hiperpigmentasi yang lama baru hilang. Predileksinya pada mulut, bibir, dan genital. Sementara SJS dan TEN hanya dapat dibedakan dari seberapa besar *Total Body Surface Area* yang terkena.^{2,4,13}

Dari pemeriksaan fisik pasien ditemukan beberapa kelainan pada kulit, mata, dan bibir pasien. Pada kulit pasien terdapat krusta pada regio fasial, regio coli pars anterior, regio toraks, regio abdomen pars epigastrium dan regio lumbal, batas irreguler, multiple, ukuran 0,5 sampai 1 cm. Terdapat juga bula *extended* pada regio coli pars anterior dan toraks, berukuran 0,5 sampai 1 cm, multiple, irregular, diskret, simetris. Pada pemeriksaan fisik mata terlihat konjungtiva hiperemis dan mengeluarkan sekret purulen berwarna kuning kehijauan. Bibir pasien terlihat berwarna kehitaman dan menebal, dimana dari hasil pemeriksaan terdapat krusta tebal hiperpigmentasi pada labium oris, berukuran 0,5 sampai 1 cm batas tegas, multipel.

Secara teori, SJS memiliki trias kelainan berupa kelainan pada kulit, kelainan mata, dan kelainan pada selaput lendir di orifisium. Kelainan kulit dapat berupa adanya eritema, vesikel dan bula. Vesikel dan bula kemudian memecah sehingga terjadi erosi yang luas. Disamping itu dapat pula terjadi purpura. Pada bentuk yang berat, kelainannya generalisata. Kelainan selaput lendir di orifisium yang paling sering adalah pada mukosa mulut (100%), kemudian disusul oleh kelainan di lubang alat genital (50%), sedangkan lubang hidung dan anus jarang



(masing-masing 8% dan 4%). Kelainannya berupa vesikel dan bula yang cepat memecah hingga menjadi erosi dan ekskoriasi dan krusta kehitaman.⁵

Pada mukosa mulut dapat pula terbentuk pseudomembran. Kelainan yang paling sering tampak di bibir adalah krusta berwarna hitam yang tebal. Lesi di mukosa mulut dapat pula terdapat di faring, traktus respiratorius bagian atas dan esofagus. Dapat pula terjadi stomatitis yang menyebabkan pasien sukar/tidak dapat menelan. Adanya pseudomembran di faring dapat menyebabkan keluhan berupa sulit bernapas.

Kelainan mata merupakan 80% diantara semua kasus, yang tersering adalah konjungtivitis kataralis. Selain itu dapat pula berupa konjungtivitis purulen, perdarahan, simblefaron, ulkus kornea, iritis, dan iridosiklitis.⁵

Pada kasus ini diberikan terapi berupa terapi umum dan terapi khusus. Terapi umum berupa terapi nonfarmakologi, meliputi perawatan pasien selama berada di rawat inap yaitu perawatan ditempat khusus untuk mencegah infeksi, mengidentifikasi dan menghentikan penggunaan obat penyebab serta perbaikan terhadap keseimbangan cairan, elektrolit, dan protein. Pasien ditempatkan di ruang isolasi, namun pasien tidak sendirian di dalam ruangan, di ruangan tersebut pasien bersama dengan 3 orang pasien lainnya sehingga kemungkinan untuk terjadi infeksi masih ada. Obat penyebab terjadinya SJS pada pasien sudah diidentifikasi dan sudah dihentikan.

Pasien mendapat terapi cairan berupa infus *Ringer Laktat* (RL) sehingga kekurangan cairan dan elektrolit pada pasien cukup dapat diatasi. Pada pasien juga diberikan terapi farmakologi, berupa terapi sistemik dan dermatoterapi. Terapi sistemik pada pasien berupa pemberian antibiotik gentamisin 80 mg diberikan setiap 12 jam dan deksametason 5 mg setiap 8 jam. Untuk dermatoterapi pada pasien diberikan topikal Triamsinolon.

Penatalaksanaan SJS didasarkan atas tingkat keparahan penyakit yang secara umum meliputi rawat inap, preparat kortikosteroid, antibiotik, transfusi darah, preparat KCL, dan agen hemostatik.

Pada kasus, tidak terjadi penurunan kalium dan perdarahan hebat sehingga

rawat inap bertujuan agar dokter dapat memantau setiap hari keadaan penderita. Penggunaan preparat kortikosteroid merupakan tindakan *life saving*. Kortikosteroid yang biasa digunakan berupa deksametason secara intravena dengan dosis permulaan 4-6 x 5 mg/hari. Masa kritis biasanya dapat segera diatasi dalam 2-3 hari, apabila keadaan umum membaik, tidak timbul lesi baru dan lesi lama mengalami involusi, maka dosis segera diturunkan 5 mg setiap hari.⁵

Setelah dosis mencapai 5 mg sehari kemudian diganti dengan kortikosteroid sediaan tablet seperti prednison, yang diberikan dengan dosis 20 mg sehari, kemudian diturunkan menjadi 10 mg pada hari berikutnya selanjutnya pemberian obat dihentikan (*tapering off*). Lama pengobatan preparat kortikosteroid kira-kira berlangsung selama 10 hari.⁵

Penggunaan preparat kortikosteroid dengan dosis tinggi menyebabkan imunitas penderita menurun, maka antibiotik harus diberikan untuk mencegah terjadinya infeksi sekunder, misalnya bronkopneumonia yang dapat menyebabkan kematian. Antibiotik yang diberikan hendaknya yang jarang menyebabkan alergi, berspektrum luas, bersifat bakterisidal, dan tidak nefrotoksik. Antibiotik yang memenuhi syarat tersebut antara lain siprofloksasin dengan dosis 2x400 mg intravena, klindamisin dengan dosis 2x600 mg intravena dan gentamisin dengan dosis 2x80 mg.⁶

Penderita juga dapat diberikan transfusi darah sebanyak 300 cc selama 2 hari berturut-turut, khususnya pada kasus yang disertai purpura yang luas dan leukopenia. Pada kasus, tidak terdapat purpura yang luas dan juga tidak terjadi leukopenia sehingga tidak diberikan transfusi darah.⁷

Penderita yang menggunakan kortikosteroid umumnya (namun tidak semua) mengalami penurunan kalium atau hipokalemia, maka diberikan KCL dengan dosis 3x500 mg sehari per-oral. Agen hemostatik terutama diberikan pada penderita disertai purpura yang luas. Agen hemostatik yang sering digunakan adalah vitamin K. Kedua terapi ini merupakan terapi pilihan tergantung dari tingkat keparahan dari SJS yang terjadi.⁸ preparat KCL dan agen hemostatik tidak diberikan.



Pada hari kesepuluh perawatan, keadaan umum pasien tampak membaik, tidak timbul lesi baru dan lesi lama mengalami involusi sehingga pasien dipulangkan dengan anjuran kontrol setelah obat habis. Penatalaksanaan yang telah diberikan untuk pasien ini sudah tepat karena sudah mencakup terapi utama pada SJS yaitu rawat inap, pemberian kortikosteroid dan antibiotik.

Simpulan

SJS merupakan suatu penyakit akut yang dapat mengancam nyawa yang dimediasi oleh reaksi hipersensitivitas tipe III dan IV. Penyakit ini ditandai oleh nekrosis dan pelepasan epidermis dengan trias kelainan yang khas yaitu kelainan kulit, mukosa orifisium, dan mata. Patogenesis dan penyebab SJS belum diketahui secara pasti, namun salah satunya bisa diakibatkan oleh obat. Pada kasus ini penyebab utama SJS yang diderita pasien adalah obat paracetamol.

Daftar Pustaka

1. Sularsito SA, Suria D. Stevens-johnson syndrome. Dalam: Djuanda A, editor. Ilmu penyakit kulit dan kelamin. Edisi ke-6. Jakarta: Badan Penerbit FKUI; 2013.
2. Fitzpatrick TB, Johnson RA, Wolff K, Polano MK, Suurmond D. Epidermal necrolysis in color atlas and synopsis of clinical dermatology: common and serious diseases. New York: Mc Graw-Hill; 2008.
3. Sularsito SA, Suria D. Toksis nekrolisis epidermal. Dalam: Djuanda A, editor. Ilmu penyakit kulit dan kelamin. Edisi ke-6. Jakarta: Badan Penerbit FKUI; 2013.
4. James WD, Berger TG, Elston DM. Andrews' diseases of the skin: clinical dermatology. Edisi ke-6. Philadelphia: Saunders Elsevier; 2011.
5. Wolff K, Goldsmith LA, Katz SI, Gilchrist BA, Paller AS, Leffell DJ. Fitzpatrick's dermatology in general medicine. Edisi ke-7. New York: Mc Graw-Hill Medical; 2008.
6. Perhimpunan Dokter Spesialis Kulit dan Kelamin Indonesia (PERDOSKI). Panduan Pelayanan Medis Dokter Spesialis Kulit dan Kelamin PERDOSKI. Jakarta: PP PERDOSKI; 2011.
7. Lihite RJ, Lahkar M, Borah A, Hazarika D, Singh S. A study on drug induced Stevens-Johnson Syndrome (SJS), Toxic Epidermal Necrolysis (TEN) and SJS-TEN overlap in a tertiary care hospital of Northeast India. J Young Pharm. 2016; 8(2):149-53.
8. Anne S, Kosanam S, N Prasanthi L. Steven Johnson syndrome and toxic epidermal necrolysis: a review. IJPR. 2014; 4(4):158-65.
9. Khuwaja A, Shahab A, Hussain S. Acetaminophen induced Steven Johnson syndrome-toxic epidermal necrolysis overlap. JPMA. 2012; 62(5):524-7.
10. George N, Johnson P, Thomas J, Mariya A. Drug induced-stevens johnson syndrome: a case report. JPPCM. 2016; 2(4):144-5.
11. Rajput R, Sagari S, Durgavanshi A, Kanwar A. Paracetamol induced Steven-Johnson syndrome: A rare case report. Contemp Clin Dent. 2015; 6(Suppl 1):S278-S281.
12. Biswal S, Sahoo SS. Paracetamol induced Stevens-Johnson syndrome-toxic epidermal necrolysis overlap syndrome. Int J Dermatol. 2014; 53(8):1042-4.
13. Siregar RS. Atlas berwarna saripati penyakit kulit. Jakarta: EGC; 2005.

● 9% Overall Similarity

Top sources found in the following databases:

- 2% Publications database
- Crossref database
- Crossref Posted Content database
- 8% Submitted Works database

TOP SOURCES

The sources with the highest number of matches within the submission. Overlapping sources will not be displayed.

1	Universitas Muhammadiyah Surakarta on 2016-08-22	3%
	Submitted works	
2	Rowan University on 2013-12-19	2%
	Submitted works	
3	Udayana University on 2019-08-27	<1%
	Submitted works	
4	Andravita F. Mitaart, Herry E. J. Pandaleke. "SELULITIS DENGAN ULKU..."	<1%
	Crossref	
5	Bevi Dewi Citra, Raveinal Masri. "STEVENS JOHNSON SYNDROME PAD..."	<1%
	Crossref	
6	Ellen Gunawan, Anthony S. Wibawa, Pieter L. Suling, Nurdjannah J. Nio...	<1%
	Crossref	
7	iGroup on 2014-04-03	<1%
	Submitted works	
8	Dita Purnama Sari, Irma Primawati, Resti Rahmadika Akbar. "Profil Pen..."	<1%
	Crossref	
9	Universitas Airlangga on 2019-01-30	<1%
	Submitted works	

10

Universitas Wijaya Kusuma Surabaya on 2021-04-25

<1%

Submitted works

11

Wulandari Wulandari, Lestari Sukmarini. "Edukasi Stoma Booth Camp p..."

<1%

Crossref