

PAPER NAME

**Malassezia Furfur on Pitriasis Versicolor
and Malassezia Folikulitis**

AUTHOR

Hendra Tarigan

WORD COUNT

1946 Words

CHARACTER COUNT

12336 Characters

PAGE COUNT

5 Pages

FILE SIZE

420.0KB

SUBMISSION DATE

Sep 19, 2022 9:06 AM GMT+7

REPORT DATE

Sep 19, 2022 9:07 AM GMT+7**● 4% Overall Similarity**

The combined total of all matches, including overlapping sources, for each database.

- 2% Publications database
- Crossref Posted Content database
- Crossref database
- 2% Submitted Works database

● Excluded from Similarity Report

- Internet database
- Quoted material
- Small Matches (Less than 10 words)
- Bibliographic material
- Cited material

Malassezia Furfur Pada Pitiriasis Versikolor Dan Malassezia Folikulitis

Hendra Tarigan Sibero

Bagian Ilmu Kulit dan Kelamin, Fakultas Kedokteran, Universitas Lampung

Abstrak

Kulit merupakan salah satu organ terbesar tubuh yang menampung berbagai komunitas mikroba termasuk organisme yang tidak berbahaya tetapi juga dapat menjadi patogen potensial. *Malassezia* merupakan bagian dari flora normal kulit yang memiliki potensi patogen di mana dalam kondisi yang sesuai dapat menginvasi stratum korneum dan bermanifestasi pada berbagai penyakit kulit diantaranya pitiriasis versikolor dan malasezia folikulitis. Infeksi ringan kronis pada kulit yang disebabkan oleh jamur *malassezia furfur*, ditandai dengan bercak hipopigmentasi atau depigmentasi disertai skuama, dikenal sebagai Pitiriasis versicolor atau PVC. Folikulitis malassezia adalah kondisi peradangan yang disebabkan oleh malassezia yang melibatkan unit lebih dalam yaitu pilo-sebasea. Pitiriasis Versikolor dan malasezia folikulitis merupakan penyakit kulit yang mendunia. Pitiriasis versikolor dan malasezia folikulitis sering terjadi di daerah tropis dan iklim yang panas serta memiliki kelembaban dan suhu yang tinggi, seperti di Indonesia. Di Indonesia diperkirakan 50% penduduknya menderita PV. Penyakit ini dapat mengenai semua golongan mulai dari anak-anak sampai orangtua. Dengan banyaknya angka kejadian PV dan malasezia folikulitis di Indonesia, maka penulis tertarik untuk membuat referat ini. Penulisan referat ini bertujuan agar penulis dan pembaca lebih dapat memahami karakteristik kedua penyakit ini sehingga dapat mendiagnosis dan menatalaksana dengan tepat serta melakukan pencegahan sehingga dapat mengurangi angka kejadian PV dan malassezia folikulitis di Indonesia.

Kata kunci: Malassezia folikulitis, *Malassezia furfur*, Pitiriasis versikolor

Malassezia Furfur On Pitiriasis Versicolor and Malassezia Folikulitis

Abstract

The skin is one of the largest organs of the body that hosts various communities including organisms that are harmless but can also be potential pathogens. *Malassezia* is part of the normal skin flora (microbiome). *Malassezia* also has a potential pathogen which under suitable conditions can invade the stratum corneum and manifest in various diseases including pityriasis versicolor and *Malassezia* folliculitis. Pityriasis versicolor (PV) is a chronic infectious disease of the skin caused by the fungus *Malassezia furfur*, is characterized by hypopigmented or depigmented patches with scaling. *Malassezia* folliculitis is an inflammatory condition caused by *Malassezia* involving the deeper unit, the pilo-sebaceous. Pityriasis versicolor and *malassezia* folliculitis are global skin diseases. Pityriasis versicolor and *malassezia* folliculitis often occur in tropical and hot climates and have high humidity and temperature, such as in Indonesia. In Indonesia, it is estimated that 50% of the population suffers from PV. This disease can affect all groups ranging from children to the elderly. With the high incidence of PV and *malassezia* folliculitis in Indonesia, the authors are interested in making this reference. The purpose of writing this report is to make the authors and readers better understand the characteristics of these two diseases, to be able to diagnose and treat them appropriately and to take preventive measures so as to reduce the incidence of PV and folliculitis *malassezia* in Indonesia.

Keywords: *Malassezia* folliculitis, *Malassezia furfur*, Pityriasis versicolor

Korespondensi: Hendra Tarigan Sibero. Alamat: Jl. Prod Dr. dr. Ir. Soemantri Brojonegoro No.1, Kedaton, Bandar Lampung. HP : 08223244555, email @hendraikkell11308@gmail.com

Pendahuluan

Kulit merupakan salah satu organ terbesar tubuh yang menampung berbagai komunitas mikroba, termasuk organisme simbiosis yang tidak berbahaya namun dapat juga menjadi patogen potensial. *Malassezia*, sebelumnya dikenal sebagai *Pityrosporum*, adalah suatu ragi lipofilik dan bagian dari flora normal kulit. *Malassezia* juga memiliki potensi patogen di mana dalam kondisi yang sesuai dapat menginvasi stratum korneum dan berinteraksi dengan sistem kekebalan inangnya. Terdapat 17 spesies *malassezia* yang

dapat menyebabkan patogen pada tubuh manusia dan bermanifestasi pada beberapa penyakit kulit, diantaranya adalah pityriasis versikolor, folikulitis malasezia, dermatitis seboroik, dermatitis atopi, dan psoriasis.¹

Pityriasis versikolor (PVC) atau yang lebih dikenal pada masyarakat dengan istilah penyakit panu merupakan suatu infeksi ringan kronis pada kulit yang disebabkan jamur *malassezia furfur*, ditandai dengan bercak hipopigmentasi atau depigmentasi disertai skuama, sebagian besar terdapat disekitar batang tubuh dan bahu. Selain itu, *M. furfur*

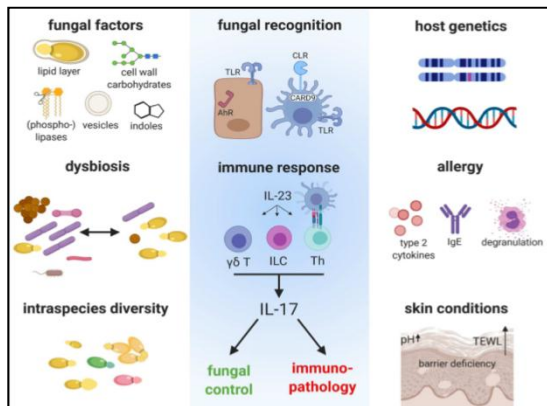
juga dapat menyebabkan kondisi peradangan yang melibatkan unit lebih dalam yaitu pilosebacea, berupa folikulitis malassezia. Faktor predisposisi pada kedua penyakit ini antara lain adalah immunosupresi seperti pada keadaan konsumsi obat immunosupresif, diabetes, HIV, keganasan hematologi; keadaan oklusi; dan berkeringat.²

Pitiriasis versikolor dan malasezia folikulitis seringkali ditemukan pada daerah tropis dan iklim yang panas, memiliki kelembaban dan suhu yang tinggi, salah satunya Indonesia.³

Isi

Pitiriasis versicolor adalah suatu infeksi jamur superfisial ringan yang bersifat kronik, akibat infeksi kulit kronis oleh jamur lipofilik genus *Malassezia*. Lesi pada pitiriasis versicolor bersisik, tidak berwarna maupun berpigmen dan pada umumnya menyerang badan, kadang-kadang terlihat di wajah, leher, badan, lengan atas, ketiak, paha, lipatan paha, kulit kepala, dan tungkai atas.³

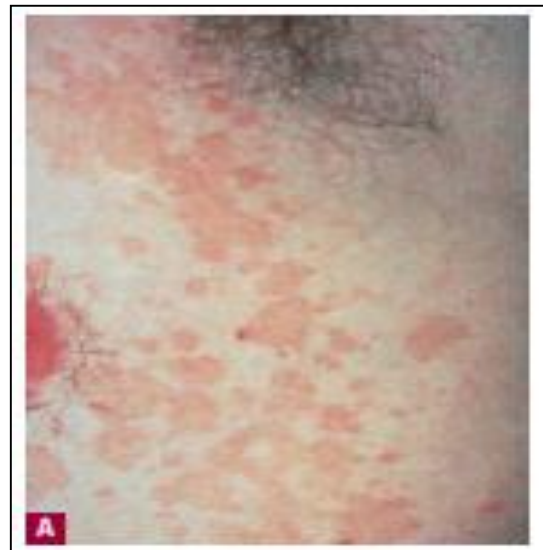Penyebab berubahnya malasezia menjadi patogen pada tubuh masih belum jelas, namun terdapat beberapa teori mengenai patogenesisnya sebagai berikut dan dapat dilihat pada gambar 1.



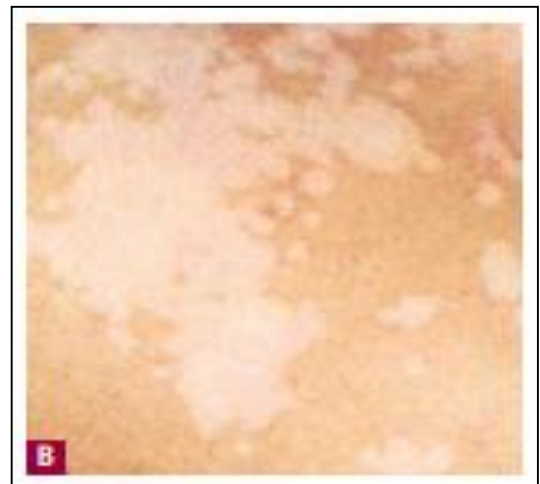Gambar 1. Patogenesis penyakit kulit akibat malasezia.⁴

Lesi PV terutama terdapat pada badan bagian atas, leher, perut, ekstremitas sisi proksimal. Kadang ditemui pada wajah dan kulit kepala, aksila, lipatan paha, genitalia. Lesi dapat berupa makula berbatas tegas, hipopigmentasi, hiperpigmentasi atau dapat menjadi eritematosa dan kadang bersisik (skuama) jika sudah digaruk, namun biasanya

pvc bersifat asimtomatik atau disertai pruritus ringan.² Lesi pada pityriasis versikolor dapat dilihat pada gambar 2 dan 3.³

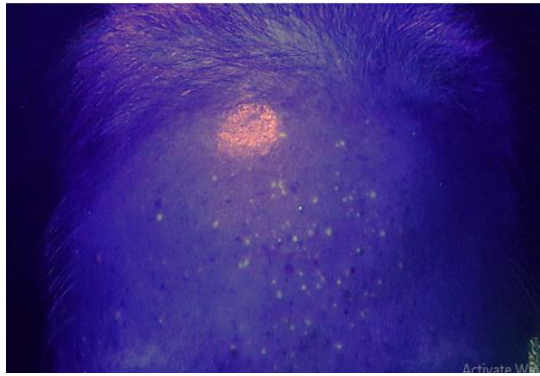


Gambar 2. Lesi eritematosa PV disertai skuama akibat garukan.¹



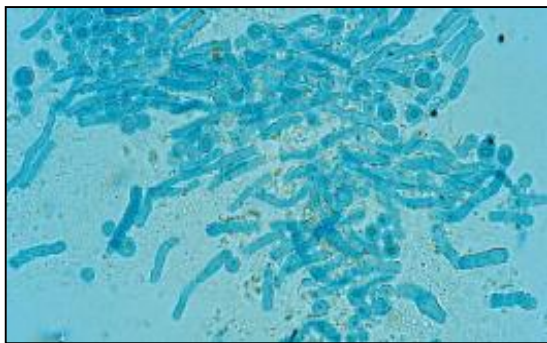
Gambar 3. Lesi hipopigmentasi PV disertai skuama halus¹

Penegakan diagnosis pada PVC dapat ditegakan jika terlihat lesi hipopigmentasi, hiperpigmentasi, atau eritematosa dengan skuama halus pada daerah predileksi. Dilakukan pemeriksaan penunjang dengan lampu *wood*, dan ditemukan adanya efloresensi kuning keemasan dapat membantu diagnosis klinis, dan pemeriksaan kerokan kulit dengan KOH 20% jika didapatkan hasil positif dapat mengkonfirmasi penegakan diagnosis klinis pada pitiriasis versicolor.⁵

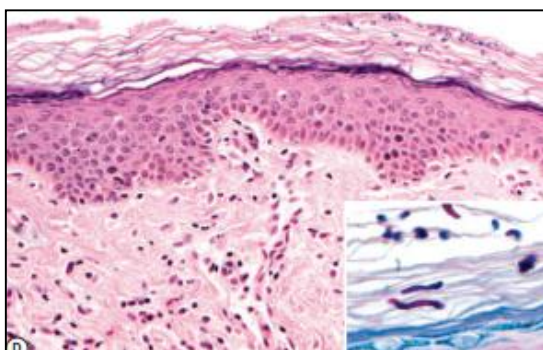


Gambar 4. Pemeriksaan Lampu Wood pada PVC.⁵

Pemeriksaan mikroskopis sediaan kerokan kulit menggunakan KOH 20% dengan atau tanpa tinta biru-hitam parker 1:1 terdapat hifa pendek tebal dan sel ragi bulat atau oval. Kombinasi ini membentuk gambaran seperti *spaghetti and meatballs* atau *bananas and grapes*.⁷ Gambaran pemeriksaan KOH pada PV dapat dilihat pada gambar 5.



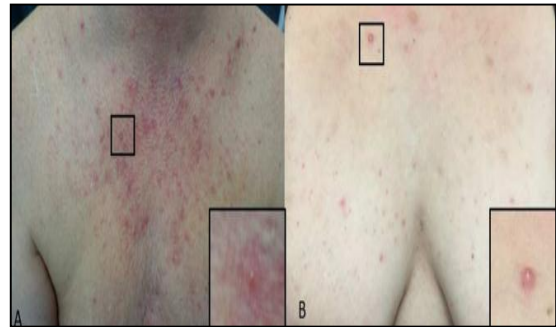Gambar 5. *Spaghetti and Meatballs* pada pemeriksaan KOH PV.¹



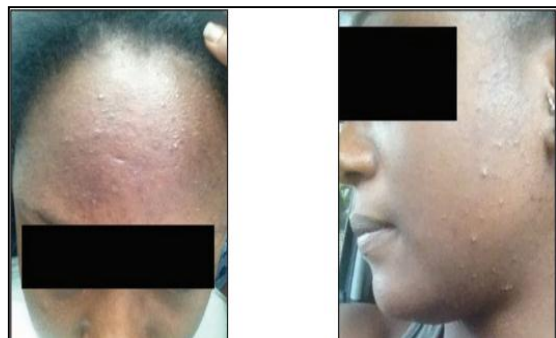Gambar 6. Pemeriksaan PV pada mikroskop.²

Folikulitis Malassezia yang dikenal juga sebagai *folikulitis pitirosporum* merupakan kondisi peradangan kronis, disebabkan oleh ragi *Malassezia* yang melibatkan unit pilo-sebaceous.⁶ Gambaran khas berupa lesi yang

monomorfik, dengan ukuran sekitar 2-4 mm, papula gatal eritematosa atau papulopustula di dada, punggung, lengan atas, leher dan wajah. Pada beberapa pasien mengalami pitiriasis versikolor atau dermatitis seboroik secara bersamaan.



Gambar 7. Papul dan pustul eritematosa pada malassezia folikulitis³



Gambar 8. Monomorfik papul dan pustul pada wajah.⁷

Pemeriksaan penunjang dilakukan dengan larutan KOH 20%. Spesimen berasal dari dalam isi pustul, papul ataupun papul yang diambil menggunakan ekstraksi komedo. Hasil positif jika didapatkan hasil +3 atau +4 berdasarkan grading jumlah spora per lapangan pandang besar mikroskop.⁸ Terdapat beberapa obat yang dapat dipilih sesuai dengan indikasi sebagai berikut:

1. Terapi topikal
Sampo ketokonazol 2% 2 kali/minggu selama 2-4 minggu, atau
Sampo selenium sulfida 2,5% sekali/hari selama 3 hari.
Dosis rumatan sekali/minggu.
2. Terapi sistemik
Itrakonazol 200 mg/hari selama 2-3 minggu, atau
Flukonazol 150 mg/minggu selama 2-4 minggu, atau Ketokonazol 200 mg/hari selama 2-4 minggu.⁶

Terapi topikal mungkin berguna dan dipertimbangkan pada pasien sebagai tindakan pencegahan atau pada pasien dengan kontraindikasi untuk terapi sistemik.⁹ Kekambuhan sering terjadi setelah pengobatan selesai, dan terapi pemeliharaan seperti topikal mingguan atau oral bulanan antijamur telah digunakan sebagai tindakan pencegahan. Saat ini, tidak ada pedoman pengobatan yang disetujui secara internasional untuk pengelolaan folikulitis Malassezia.¹⁰

Ringkasan

Malassezia atau Pityrosporum, adalah ragi lipofilik dan bagian dari flora normal kulit (mikrobioma). Malassezia juga memiliki potensi patogen dan bermanifestasi pada beberapa penyakit kulit seperti pada pityriasis versikolor dan folikulitis malasezia. Pitiriasis Versikolor (PV) dan malasezia folikulitis merupakan penyakit kulit dengan angka yang cukup tinggi di dunia. Malasezia yang semula berbentuk ragi saprofit akan berbuah menjadi miselia dan menyebabkan kelainan kulit. Kondisi atau faktor predisposisi yang diduga dapat menyebabkan perubahan tersebut berupa suhu, kelembaban lingkungan yang tinggi, dan tegangan CO² permukaan kulit yang tinggi akibat oklusi, faktor genetik, hiperhidrosis, immunosupresi, dan malnutrisi.

Diagnosis keduanya ditegakkan berdasarkan predileksi dan pemeriksaan fisik. Lesi PV terutama terdapat pada badan bagian atas, leher, perut, ekstremitas sisi proksimal. Lesi dapat berupa makula berbatas tegas, hipo atau hiperpigmentasi atau dapat menjadi eritematosa dan kadang bersisik (skuama) jika sudah digaruk. Sedangkan presentasi khas malasezia folikulitis adalah monomorfik papula eritematosa atau papulopustula di dada, punggung, lengan atas, leher dan wajah. Pemeriksaan penunjang pada PV adalah lampu wood yang memberikan fluoresensi kuning keemasan dan kerokan kulit KOH memberikan gambaran *sphagetti and meatballs*. Sementara pemeriksaan penunjang untuk malasezia folikulitis adalah pemeriksaan langsung dengan memakai larutan KOH 20%. Spesimen berasal dari bagian dalam isi pustul, papul atau papul dengan hasil positif jika nilai +3 atau +4.

Tatalaksana lini pertama untuk PV adalah tatalaksana topikal menggunakan golongan azol atau selenium sulfida. Obat topikal yang paling sering digunakan adalah selenium sulfida 2,5% dan golongan azol dalam bentuk shampoo yang dipakai diseluruh tubuh setelah mandi selama 5-15 menit kemudian dibilas, 2-3 kali seminggu selama 2 minggu. Tatalaksana malasezia folikulitis adalah terapi itrakonazol sistemik 100-200 mg setiap hari selama 1-4 minggu dengan efek pengobatan klinis 69-100%. Terapi topikal mungkin berguna dan dipertimbangkan pada pasien sebagai tindakan pencegahan atau pada pasien dengan kontraindikasi untuk terapi sistemik. Prognosis dari kedua penyakit ini secara keseluruhan adalah baik namun diperlukan pengobatan secara tekun dan konsisten serta menghindari faktor predisposisi.

Simpulan

Malassezia furfur sp. merupakan salah satu penyebab dari pitiriasis versicolor (PV) dan malasezia folikulitis. Penegakan diagnosis dari kedua penyakit ini berdasarkan predileksi, dan pemeriksaan fisik berupa ditemukannya lesi hipo atau hiperpigmentasi berbatas tegas pada pitiriasis versicolor dan ditemukannya papula monomorfik eritematosa atau papulopustulosa. Pemeriksaan penunjang pada PV adalah lampu wood yang berwarna kuning keemasan dan KOH 20% secara langsung pada malasezia folikulitis. Tatalaksana PV menggunakan selenium sulfida 2,5% dan malasezia folikulitis menggunakan itrakonazol sistemik 100-200mg.

Daftar Pustaka

1. Bologna, J, Schaffer, J, & Cerroni, L, 2018, *Dermatology*, 4th Edition, Elsevier, Toronto.
2. Lee, J H, Kwon, H S, Jung, H M, Kim, G M, & Bae, J, 2018, Wood's lamp-induced fluorescence of milia, *Journal of the American Academy of Dermatology*, 78(5), 99-100.
3. Leong, C, Joel, W, Chan, K, Lee, S, Lam, Y, Goh, J, Ianiri, G, & Dawson, G, 2021 Azole Resistance Mechanisms in Pathogenic *Malassezia furfur*, *American Society For Microbiology*, 65 (5) : 1-16.

4. Menaldi, SL, Bramono, K, & Indriatmi, W, 2017, Ilmu Penyakit Kulit dan Kelamin. Badan Penerbit FKUI, Jakarta.
5. Mustika, A, Kusuma, M, Nasution, L, 2021 The correlation between sebum levels and pityriasis versicolor. Bali Medical Journal 10(3): 1015-1019.,
6. Rubenstein, R & Malerich, S, 2018, Malassezia (Pityrosporum) Folliculitis, J Clin Aesthet Dermatol 7(3): 37–41
7. Sparber, F, Ruchti, F & Landmann L, 2020, Host Immunity to Malassezia in Health and Disease, Fontiers In Cellular and Infection Microbiology, 10 (198) : 1-8.
8. Saunte, DML, Gaitanis, G, & Hay, RJ, 2020, Malassezia-Associated Skin Diseases, the Use of Diagnostics and Treatment. Frontiers in Cellular and Infection Microbiology, 10(112): 1-11
9. Perdokski, 2017. Panduan Praktik Klinis Bagi Dokter Spesialis Kulit dan Kelamin di Indonesia, Perhimpunan Dokter Spesialis Kulit dan Kelamin Indonesia (PERDOSKI), Jakarta
10. Wolf, K, Goldsmith, L, Katz, S, Gilchrest, B, Paller, A, & Leffel D, 2019, Fitzpatrick Dermatology in General Medicine, 9th Edition, Mc Graw Hill Medical, New York.

● 4% Overall Similarity

Top sources found in the following databases:

- 2% Publications database
- Crossref database
- Crossref Posted Content database
- 2% Submitted Works database

TOP SOURCES

The sources with the highest number of matches within the submission. Overlapping sources will not be displayed.

1	Ditte M. L. Saunte, George Gaitanis, Roderick James Hay. "Malassezia-...	2%
	Crossref	
2	Krida Wacana Christian University on 2018-11-07	1%
	Submitted works	
3	Bülent Ecevit Üniversitesi on 2022-06-01	<1%
	Submitted works	
4	Universitas Negeri Surabaya The State University of Surabaya on 2016-...	<1%
	Submitted works	