

## Pengaruh Pemberian Taurin terhadap Gambaran Histopatologi Paru Mencit (*Mus musculus*) yang Diinduksi Karsinogen Benzo( a)Piren secara *In Vivo*

Arini Pradita Roselyn<sup>1,2)</sup>, Endang Linirin Widiastuti<sup>2\*)</sup>,  
G. Nugroho Susanto<sup>2)</sup>, dan Sutyarso<sup>2)</sup>

<sup>1)</sup>Fakultas Matematika dan Ilmu Pengetahuan Alam, Program Studi Magister Biologi,  
Universitas Lampung, Bandar Lampung 35145

<sup>2)</sup>Fakultas Matematika dan Ilmu Pengetahuan Alam, Jurusan Biologi,  
Universitas Lampung, Bandar Lampung 35145

Diterima 04-06-2015    Disetujui 28-02-2016

### ABSTRACT

Lung cancer is a disease that causes high mortality. Drugs used to prevent and cure cancer mostly causes intoxicity to the normal tissues due to its less effectiveness. Therefore, it is necessary to find out any agent or substance which works much more effective and safe for cancer treatment. The aim of the study was to elucidate the role of taurine on the lung tissue of mice (*Mus musculus*) induced by carcinogenic benzo( a)pyrene. The experiment was conducted in a completely randomized design with 5 replications. Six treatment groups were performed. Group I was given 0.2 mL of corn oil and given aquadest until the end of the study period, group II was induced by benzo( a)pyrene without administration of taurine, group III before induced with benzo( a)pyrene, was given taurine dosage 7.8 mg/BW/day for two weeks, group IV after induced benzo( a)pyrene, was given taurine with dosage 3.9 mg/BW/day, group V after induced benzo( a)pyrene, was given taurine with dosage 7.8 mg/BW/day, group VI after induced with benzo( a)pyrene, was given taurine with dosage 15.6 mg/BW/day. The results of the *Kruskal-Wallis* analysis and one way ANOVA with LSD ( $p > 0,05$ ) showed that taurine reduced lung tissue damage 72.73% due to the administration of benzo( a)pyrene of 0.3 mg/BW/day. In addition, the effective dose of taurine reduce lung tissue damage was 15.6 mg/BW/day.

**Keywords:** benzo( a)pyren, histhopatology, lung, taurine

### ABSTRAK

Kanker paru-paru merupakan salah satu penyakit yang menjadi penyebab kematian tertinggi pada manusia. Umumnya obat yang digunakan untuk mencegah dan menyembuhkan kanker berakibat toksik pada jaringan tubuh karena kerjanya yang kurang efektif. Oleh karena itu diperlukan obat baru dari senyawa organik sebagai alternatif yang efektif dan aman. Penelitian ini bertujuan untuk mengetahui pengaruh taurin terhadap kerusakan jaringan paru mencit (*Mus musculus*) yang diinduksi benzo( a)piren. Penelitian dilaksanakan dengan rancangan acak lengkap. Mencit diberikan 6 kelompok perlakuan, masing-masing perlakuan terdiri dari 5 ekor sebagai ulangan. Kelompok I diberi 0,2 mL minyak jagung dan diberi akuades sampai akhir masa penelitian, kelompok II diinduksi dengan benzo( a)piren tanpa pemberian bahan uji, kelompok III sebelum diinduksi benzo( a)piren, diberi dosis taurin 7,8 mg/BB/hari selama dua minggu, kelompok IV setelah diinduksi benzo( a)piren, diberi taurin dosis 3,9 mg/BB/hari, kelompok V setelah diinduksi benzo( a)piren, diberi taurin dosis 7,8 mg/BB/hari, kelompok VI setelah diinduksi benzo( a)piren, diberi taurin dosis 15,6 mg/BB/hari. Hasil analisis dengan *Kruskal-Wallis* dan *one way*

---

\*Telp: +6282183035511

Email: elwidi@yahoo.com

ANOVA dilanjutkan BNT pada taraf nyata 5% menunjukkan bahwa taurin sebagai upaya preventif dan terapotik dapat mengurangi kerusakan jaringan paru akibat pemberian benzo(a)piren 0,3 mg/BB/hari sebesar 72,73%. Disamping itu, dosis taurin yang efektif dalam mengurangi tingkat kerusakan jaringan pada paru sebesar 15,6 mg/BB/hari.

**Kata kunci:** benzo( )piren, histopatologi, paru-paru, taurin

## PENDAHULUAN

Kanker paru-paru adalah salah satu jenis penyakit paru-paru yang memerlukan penanganan dan tindakan yang cepat dan terarah. Penegakan diagnosis penyakit ini membutuhkan keterampilan dan sarana yang tidak sederhana dan memerlukan pendekatan multidisiplin kedokteran. Kanker paru saat ini semakin meningkat jumlahnya dan menjadi salah satu masalah kesehatan dunia termasuk di Indonesia. Setiap tahun sekitar enam juta orang di dunia meninggal akibat kanker, satu juta di antaranya disebabkan oleh kanker paru (PDPI 2003).

Penyebab dari kanker paru merupakan multifaktorial, meliputi genetik, nutrisi, konsumsi alkohol, merokok, dan pemaparan kumulatif dalam jangka waktu lama terhadap kontaminan seperti heterosiklik amina maupun pestisida. Menurut Quinn *et al.* (2009), benzo( )piren telah diidentifikasi sebagai golongan senyawa Polisiklik Aromatik Hidrokarbon (PAH) yang memiliki sifat karsinogenik tinggi, karena dapat membentuk kompleks dengan DNA secara permanen dan menyebabkan mutasi pada gen. Benzo( )piren menyebabkan kerusakan yang sangat parah pada sel epitel *bronchia* manusia, yaitu tepatnya menyebabkan terjadinya permulaan *bronchial carcinoma* (kanker *bronchus*) dan terjadi transversi basa *guanine-timine* pada DNA.

Asam Amino Taurin (*2-aminoethanesulphonic Acid*) adalah asam amino semi-esensial yang mengandung gugus belerang dalam struktur kimianya. Taurin adalah jenis asam aminonon-esensial, yaitu dapat diproduksi sendiri oleh tubuh apabila tidak didapat dari makanan. Tidak seperti asam amino lain, taurin tidak ikut dalam sintesis protein dan banyak ditemukan dalam jaringan otot jantung dan otak manusia. Kebutuhan taurin dengan konsentrasi tinggi dapat diperoleh dari jaringan otot mamalia (daging kerbau), ikan laut, dan tiram (Guz *et al.* 2007).

Beberapa penelitian taurin membuktikan taurin memiliki kemampuan mengurangi kerusakan akut pada organ paru (Abdih *et al.* 2000). Schuller-Lewis dan Qinn

(1994), juga melaporkan bahwa taurin mampu melindungi kerusakan yang akut pada organ paru dengan menggunakan tikus sebagai hewan uji. Penelitian ini menunjukkan taurin memiliki efek protektif terhadap kerusakan paru yang akut dengan cara menghambat radikal bebas untuk berikatan dengan komponen molekuler pada sel.

Pada penelitian ini dilakukan pengujian efek antikanker dari taurin secara *in vivo* pada mencit yang diinduksi benzo( )piren. Belum ada penelitian tentang efek antikanker dari taurin terhadap abnormalitas jaringan yang diinduksi benzo( )piren, sehingga perlu dilakukan uji efek antikanker dari taurin terhadap mencit jantan (*Mus musculus*).

Penelitian ini bertujuan untuk mengetahui pengaruh taurin dengan dosis 3,9 ; 7,8 ; dan 15,6 mg/BB/hari terhadap kerusakan paru mencit (*Mus musculus*) yang diinduksi benzo( )piren.

## BAHAN DAN METODE

Penelitian dilakukan pada bulan Desember 2014–Februari 2015. Pemeliharaan mencit dan pemberian taurin dilakukan di Laboratorium Biologi Molekuler Fakultas Matematika dan Ilmu Pengetahuan Alam Universitas Lampung. Pembedahan dan proses pengamatan histologi dilakukan di Balai Penyidikan dan Pengujian Veteriner (BPPV) Regional III Bandar Lampung. Materi utama yang digunakan dalam penelitian ini adalah senyawa uji taurin dan karsinogen benzo( )piren.

Penelitian dilakukan dengan Rancangan Acak Lengkap (RAL) dengan lima kali pengulangan (Tabel 1). Dosis taurin yang digunakan 3,9 mg/BB/hari, 7,8 mg/BB/hari dan 15,6 mg/BB/hari. Sedangkan induksi benzo( )piren yaitu 0,3 mg/BB/hari dalam 0,2 mL minyak jagung selama 10 hari (Sugitha & Djalil 1989).

Sediaan senyawa taurin dibuat berdasarkan literatur dari Shao & Hathcock (2008), yaitu 3 g/70 kg berat badan pada manusia. Dosis taurin pada mencit dihitung dengan

Tabel 1 Dosis pada tiap kelompok perlakuan

Kelompok	Keterangan	Jumlah mencit
I (kontrol normal)	Diberi 0,2 mL minyak jagung dan selanjutnya hanya diberi akuades sampai akhir masa penelitian	5
II (kontrol positif)	Diinduksi dengan benzo( )piren tanpa pemberian bahan uji	5
III (preventif)	Diberi taurin dengan 7,8 mg/BB/hari dimulai sejak dua minggu sebelum induksi benzo( )piren	5
IV	Setelah diinduksi benzo( )piren, dilanjutkan pemberian taurin dengan dosis 3,9 mg/BB/hari	5
V	Setelah diinduksi benzo( )piren, dilanjutkan pemberian taurin dengan dosis 7,8 mg/BB/hari	5
VI	Setelah diinduksi benzo( )piren, dilanjutkan pemberian taurin dengan dosis 15,6 mg/BB/hari	5

Tabel 2 Skor penilaian derajat kerusakan histopatologi paru (Hansel &amp; Barnes 2004)

Tingkat perubahan	Keterangan	Skor
Normal	Tidak terjadi perubahan struktur histologi	0
Mild (ringan)	Kerusakan kurang dari sepertiga dari seluruh lapang pandang	1
Moderate (sedang)	Kerusakan sepertiga hingga dua pertiga dari seluruh lapang pandang	2
Severe (berat)	Kerusakan lebih dari dua pertiga dari seluruh lapang pandang	3

menggunakan tabel konversi manusia ke mencit ukuran 20 g menurut Nugraha (2011). Nilai konversi dari manusia ke mencit adalah 0,0026. Sehingga diperoleh dosis taurin untuk mencit, yaitu  $3000 \text{ mg} \times 0,0026 = 7,8 \text{ mg/BB/hari}$ . Dosis yang digunakan untuk sediaan uji adalah 3,9; 7,8; dan 15,6 mg/BB/hari.

Induksi karsinogenik dilakukan dengan cara menyuntikkan larutan benzo( )piren pada jaringan subkutan mencit di bagian tengkuk. Benzo( )piren 0,3 mg dilarutkan dalam 0,2 mL minyak jagung. Semua kelompok diinduksi dengan benzo( )piren selama 10 hari kemudian dilanjutkan dengan pemberian zat uji selama 15 hari (Sugitha & Djalil 1989). Sedangkan untuk kontrol, mencit tidak diinjeksi benzo( )piren namun diinjeksi dengan pelarut benzo( )piren, yaitu 0,2 mL minyak jagung.

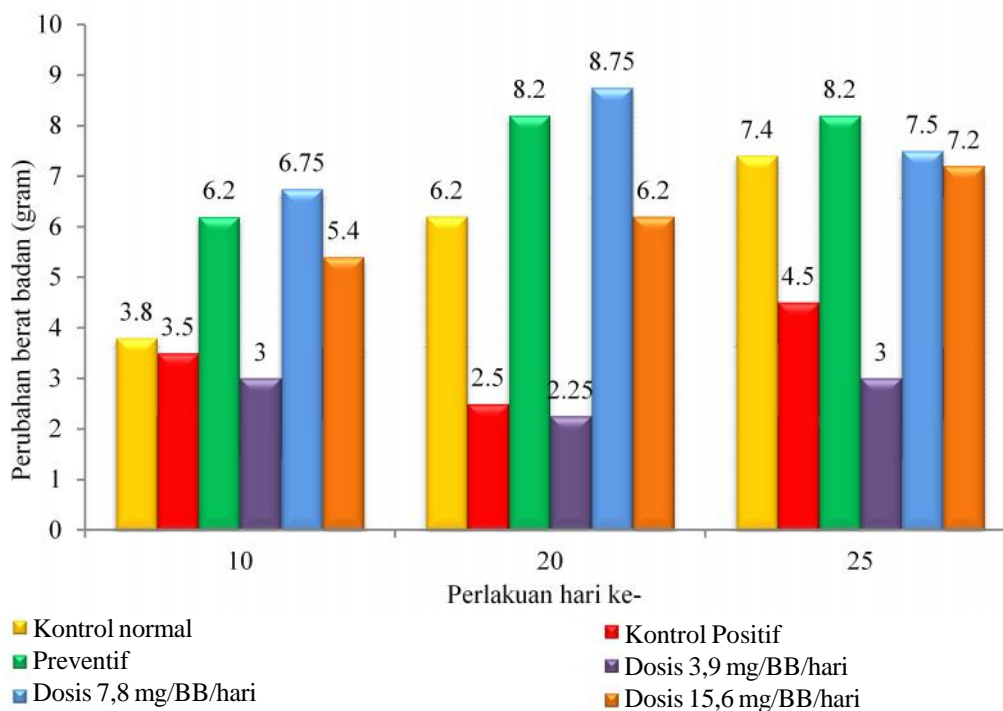
Pemberian senyawa taurin diberikan pada mencit yang telah diinduksi benzo( )piren. Pemberian zat uji taurin diberikan setiap hari secara oral selama 15 hari setelah munculnya benjolan (nodul) di bagian tengkuk mencit (Gustanti 1999).

Mencit yang telah diberi perlakuan dan yang tidak diberi perlakuan dimasukkan ke dalam desikator yang telah diberi kloroform untuk dibius sebelum dibedah. Kemudian paru dicuci dengan larutan garam fisiologis. Setelah pembedahan dan ditimbang kemudian dimasukkan ke dalam botol yang berisi larutan formalin 5% untuk proses

pengawetan. Pembuatan preparat dalam penelitian ini dilakukan dengan metode *parafin* dengan pewarnaan *Hematoxylin Erlich-Eosin* (H&E). Tahapan kerja dari metode *parafin* adalah sebagai berikut: *fiksasi, washing, dehidrasi, clearing, infiltrasi, embedding, sectioning, affixing, deparafinisasi, staining, mounting, dan labelling* (Ali 2007).

Pengukuran berat paru dilakukan dengan menimbang organ paru-paru yang masih segar dengan timbangan digital sebanyak 2 kali ulangan dan dibandingkan dengan berat basah organ paru kontrol (Mansyur 2002).

Analisis data secara statistik menggunakan uji BNT dengan program Minitab 16 menggunakan taraf signifikansi sebesar 5% ( $\alpha=0,05$ ). Data yang diperoleh dari pengamatan secara mikroskopis diuji dengan uji statistik menggunakan uji statistik *Kruskal-Wallis*, untuk mengetahui adanya perbedaan dalam seluruh kelompok populasi. Penilaian derajat kerusakan paru dilakukan secara kualitatif berdasarkan skor kerusakan (Tabel 2) dengan menentukan kerusakan berupa nekrosis, kongesti, perdarahan, sel radang, erosi pada bronkiolus, penebalan dinding septa alveoli, penyempitan, pelebaran alveoli, fibrin, cairan oedema, dan granuloma. Struktur histologis paru mencit dari setiap perlakuan dibandingkan dengan kontrol.



Gambar 1 Perubahan rerata berat tubuh mencit pada tiap kelompok perlakuan

## HASIL DAN PEMBAHASAN

**Rerata Berat Tubuh Mencit.** Perubahan berat tubuh mencit didapatkan dari selisih berat tubuh pada awal perlakuan (hari ke 1) dengan perlakuan pada hari ke 10, 20, dan 25 (Gambar 1). Hasil pengamatan perubahan rerata berat tubuh mencit pada setiap kelompok perlakuan mengalami perubahan pada setiap waktu pengukuran meskipun secara analisis statistik tidak menunjukkan perbedaan yang nyata. Pengukuran terhadap perubahan berat tubuh mencit setiap kelompok memperlihatkan kenaikan rerata berat tubuh pada seluruh kelompok perlakuan, kecuali pada kelompok kontrol positif (kelompok kontrol yang diinduksi benzo( )piren) dan kelompok dosis 3,9 mg/BB/hari yang mengalami penurunan berat tubuh pada hari ke 10 perlakuan. Selain itu, rerata perubahan berat tubuh kelompok kontrol positif dan kelompok dosis 3,9 mg/BB/hari lebih rendah dibandingkan rerata berat tubuh kelompok perlakuan lainnya. Hal ini menunjukkan bahwa pemberian benzo( )piren berpengaruh terhadap perubahan berat tubuh mencit.

Penurunan berat tubuh mencit yang diinduksi karsinogen diduga terjadi akibat respon imun tubuh mencit terhadap zat karsinogen yang masuk ke dalam tubuh.

Menurut Akrom (2012), kerusakan sel yang terjadi akibat zat karsinogen menyebabkan reaksi inflamasi, peningkatan sitokin proinflamasi antara lain IL-1, TNF alpha dan IL-2. Sitokin IL-1 dan TNF alpha bersifat termogen, kebutuhan kalori tubuh meningkat sehingga kanker, lemak, dan karbohidrat diubah menjadi kalor atau panas tubuh yang menyebabkan penurunan berat tubuh hewan uji.

Pengukuran berat tubuh pada setiap perlakuan menunjukkan terjadinya kenaikan berat tubuh setiap kelompok perlakuan. Kenaikan berat tubuh mencit relatif lambat, kecuali pada kontrol normal yang kenaikan berat tubuhnya nampak pada setiap hari pengukuran. Induksi benzo( )piren mengakibatkan penurunan berat tubuh. Turunnya berat tubuh ini dapat dikatakan sebagai indikator awal dari adanya aktivitas benzo( )piren, yaitu dengan melepaskan radikal bebas. Radikal bebas inilah yang selanjutnya berpengaruh terhadap metabolisme tubuh.

Sesuai dengan studi Harbinson (2001), induksi benzo( )piren pada tubuh mencit menyebabkan penurunan kadar oksigen dalam darah, seperti diketahui fungsi oksigen adalah untuk mengangkut zat-zat makanan ke dalam seluruh tubuh serta membakar bahan makanan dalam sel, jika oksigen dalam darah berkurang dapat menyebabkan

pembelahan zat-zat biomolekul dalam tubuh berkurang seperti karbohidrat, protein dan lemak sehingga dapat menyebabkan penurunan berat tubuh.

**Berat Basah Paru Mencit.** Target organ yang diamati dalam penelitian ini adalah organ paru. Pada Tabel 3 terlihat bahwa pemberian taurin berpengaruh nyata pada berat basah paru mencit. Uji BNT pada taraf nyata 5% menunjukkan berat basah paru mencit pada kelompok kontrol positif berbeda nyata dari berat basah paru mencit pada kelima kelompok perlakuan lainnya.

Berat basah paru mencit tertinggi terjadi pada kelompok kontrol normal, sedangkan berat basah paru mencit terendah terdapat pada kelompok kontrol positif. Pemberian taurin menunjukkan adanya perbaikan pada organ paru yang terinduksi benzo( )piren sebagai senyawa karsinogenik. Menurut Amin (1996), benzo( )piren yang masuk ke dalam paru-paru akan menyebabkan gangguan pernapasan, dan kerusakan jaringan paru-paru, seperti alveolus yang melebar sehingga oksigen yang masuk ke alveolus menjadi banyak dan mengakibatkan organ paru-paru menjadi lebih ringan.

**Analisis Mikroskopis Kerusakan Paru Mencit.** Dari perhitungan statistik menggunakan uji *Kruskal Wallis* pada kelompok kontrol normal, nilai median paru dalam kategori normal untuk kerusakan nekrosis, sel radang, erosi bronkiolus, fibrin, cairan oedema, dan granuloma. Sedangkan pada kelompok dosis 15,6 mg/BB/hari dan kelompok dosis preventif taurin menunjukkan pelebaran alveoli, fibrin, cairan oedema, dan granuloma paru dalam

kategori normal. Pada kelompok dosis 7,8 mg/BB/hari kondisi paru dalam kategori normalnya karena tidak ada fibrin, cairan oedema, dan granuloma (Tabel 4).

Dalam penelitian ini, pada kelompok kontrol normal terdapat kerusakan ringan paru. Kerusakan ini disebabkan oleh adanya variabel luar yang tidak bisa dikendalikan, seperti patogenesis suatu zat yang dapat merusak paru selain radikal bebas, yaitu reaksi hipersensitivitas dan imunitas mencit. Selain itu juga disebabkan oleh kondisi

Tabel 3 Rerata berat basah paru mencit tiap kelompok perlakuan

Kelompok Perlakuan	Berat basah paru mencit (X±SD) gram
I	0.24400 ± 0.02302 <sup>a</sup>
II	0.18500 ± 0.03512 <sup>b</sup>
III	0.24200 ± 0.02864 <sup>a</sup>
IV	0.22750 ± 0.02630 <sup>a</sup>
V	0.23000 ± 0.02160 <sup>a</sup>
VI	0.24000 ± 0.02121 <sup>a</sup>

Keterangan : Angka yang diikuti oleh huruf b berbeda nyata pada taraf 5%.

- I : Kelompok kontrol yang diinduksi minyak jagung (kontrol normal)
- II : Kelompok kontrol yang diinduksi benzo( )piren (kontrol positif)
- III : Kelompok yang diberi taurin 7,8 mg/BB/hari selama 15 hari, kemudian diinduksi benzo( )piren (preventif)
- IV : Kelompok yang diinduksi benzo( )piren, kemudian diberi taurin 3,9 mg/BB/hari
- V : Kelompok yang diinduksi benzo( )piren, kemudian diberi taurin 7,8 mg/BB/hari
- VI : Kelompok yang diinduksi benzo( )piren, kemudian diberi taurin 15,6 mg/BB/hari

Tabel 4 Hasil analisis kerusakan paru menggunakan uji statistik *Kruskal Wallis*

Kelompok perlakuan	Median*										
	N	K	P	SR	EB	PD	SA	LA	F	CO	G
I	0.00	1.00	1.00	0.00	0.00	1.00	0.00	0.00	0.00	0.00	0.00
II	2.00	1.00	1.50	1.00	1.00	0.50	1.00	0.00	0.00	1.00	0.00
III	1.00	1.00	1.00	1.00	0.00	1.00	1.00	0.00	0.00	0.00	0.00
IV	1.00	1.00	2.00	1.00	0.00	0.50	1.00	0.00	0.00	1.00	0.00
V	1.50	1.00	1.00	1.00	1.00	1.00	1.00	1.00	0.00	0.00	0.00
VI	1.00	2.00	1.00	0.00	0.00	1.00	1.00	0.00	0.00	0.00	0.00

Keterangan :

N : Nekrosis

K : Kongesti

P : Perdarahan

SR : Sel Radang

EB : Erosi Broncheolus

PD : Penebalan Dinding Septa Alveoli

(\*) : skor derajat kerusakan dapat dilihat pada Tabel 2

SA : Penyempitan Alveoli

LA : Pelebaran Alveoli

F : Fibrin

CO : Cairan Oedema

G : Granuloma

psikologik mencit yang dipengaruhi oleh lingkungan sekitar, seperti lingkungan yang terlalu gaduh, pemberian perlakuan berulang kali, dan daya regenerasi paru pada masing-masing mencit.

Pelebaran alveoli atau *atelektasis* menyiratkan bahwa bagian paru yang terserang tidak mengandung udara dan kolaps. Menurut pendapat Robbins (2007), keadaan ini dapat menyebabkan pengalihan darah yang kurang teroksigenisasi dari arteri ke vena paru sehingga terjadi ketidakseimbangan ventilasi-perfusi dan hipoksia. Selain itu, *atelektasis* akan menghambat udara mencapai jalan nafas sebelah distal, akibatnya udara yang sudah ada secara bertahap akan diserap sehingga akan terjadi kolaps alveolus.

Hasil uji *Kruskal Wallis* pada kelompok dosis 3,9 mg/BB/hari menunjukkan keadaan paru dalam kategori normal pada pelebaran alveoli dan granuloma. Sedangkan kerusakan berupa nekrosis, sel radang, dan penyempitan alveoli paru berada dalam kategori ringan (*mild*). Perdarahan pada kelompok dosis 3,9 mg/BB/hari mengalami kerusakan dalam kategori sedang (*moderate*) dan cairan oedema dalam kategori ringan (Tabel 4).

Kerusakan paru yang pada kategori kerusakan (*moderate*) sedang dapat disebabkan karena kelompok taurin dosis 3,9 mg/BB/hari yang diberikan adalah dosis minimal sehingga penghambatan terhadap kerusakan paru belum maksimal. Menurut Walaszek *et al.* (2004), benzo( )piren merupakan senyawa karsinogenik yang salah satunya terdapat dalam asap rokok. Kemampuan benzo( )piren ini dalam menginduksi terjadinya kanker paru karena senyawa ini dapat mengakibatkan terjadinya kerusakan genetik, meningkatkan proliferasi, metastasis, dan angiogenesis dari sel kanker akibat produksi ROS (*Reactive Oxygen Species*) yang meningkat yang akan menginduksi terjadinya inflamasi. Produksi ROS yang berlebih pada paru selanjutnya akan menginduksi terjadinya kerusakan DNA dan mengaktifasi NF-kB dalam meregulasi terjadinya inflamasi. Yao *et al.* (2007), mengatakan bahwa akibat inflamasi ini akan terjadi penguatan kerusakan DNA pada sel-sel epitel bronkiolus sehingga sel-sel epitel bronkiolus akan mengalami neoplasia.

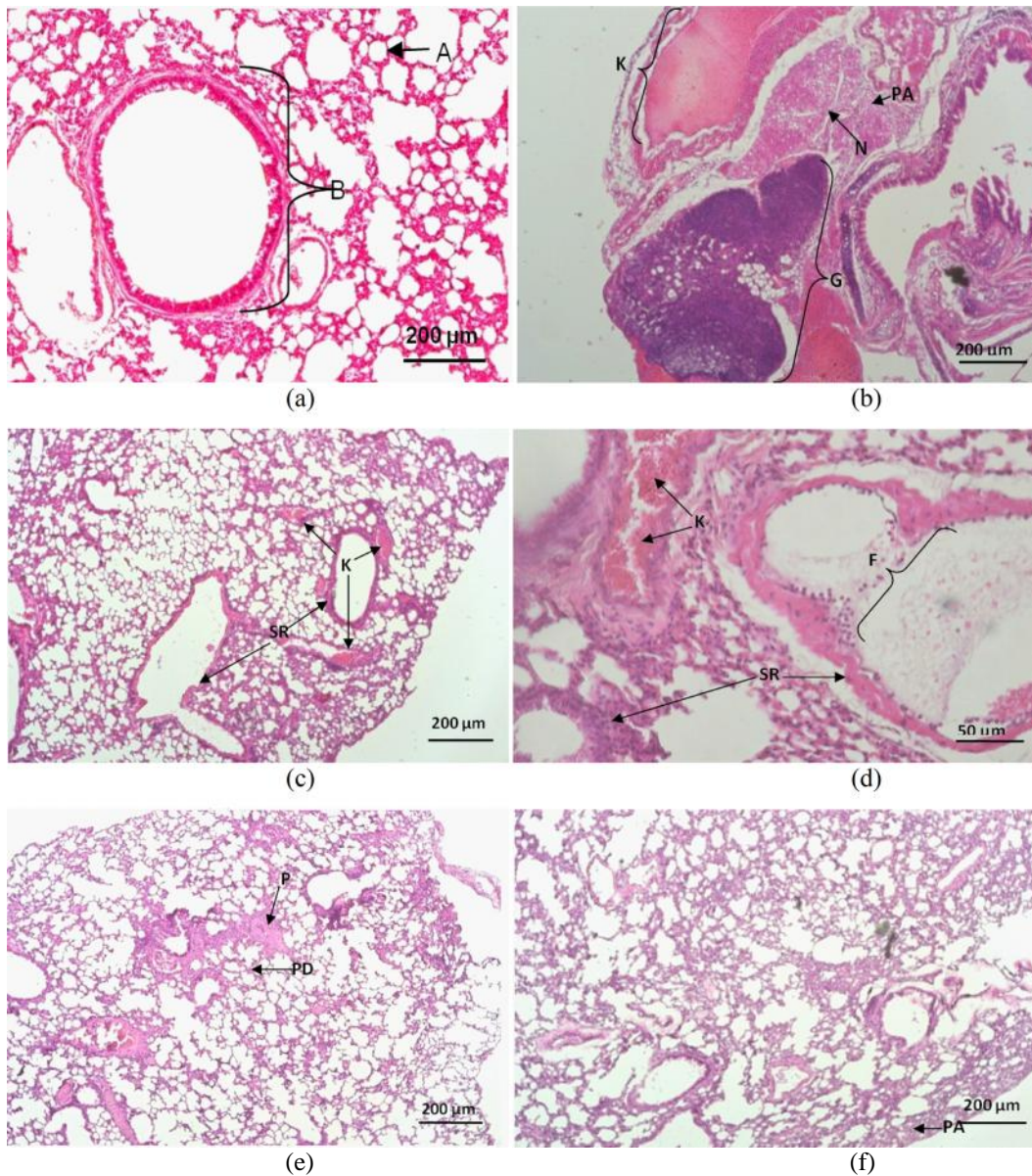
Pada kelompok kontrol positif kerusakan pada paru berupa kongesti, nekrosis, dan perdarahan yang mengalami kerusakan pada kategori ringan hingga berat. Keadaan erosi pada bronkiolus, penyempitan alveoli, dan pembentukan cairan oedema berada dalam kategori kerusakan ringan. Bahkan granuloma dalam kategori ringan telah terbentuk (Tabel 4).

Kerusakan berat yang terjadi pada kelompok kontrol positif yaitu kelompok yang diinduksi dengan benzo( )piren saja tanpa taurin, disebabkan karena pada kelompok kontrol positif menyebabkan radikal bebas serta memicu terjadinya stress oksidatif. Hal ini juga diutarakan oleh MacNee (2005), benzo( )piren menyebabkan terjadinya stress oksidatif yang merusak alveolus paru. Oksidan yang terdapat dalam benzo( )piren menyebabkan peningkatan protease akibat aktivasi leukosit dan defisiensi antiprotease. Antiprotease dihambat oleh oksidan sehingga membuat ketidakseimbangan antara oksidan dan antioksidan. Keadaan ini akan berakibat langsung terhadap kerusakan paru.

Kerusakan paru berupa adanya cairan oedema juga terlihat pada struktur histologi paru mencit kelompok kontrol positif. Menurut Harun & Sally (2009), cairan oedema merupakan penimbunan cairan serosa atau serosanguinosa secara berlebihan di dalam ruang interstisial dan alveolus paru-paru. Jika edema timbul akut dan luas, sering disusul kematian dalam waktu singkat.

Perubahan struktur yang terjadi pada bronkiolus terminalis yaitu terjadinya erosi (Tabel 4). Menurut Renne *et al.* (2003), erosi adalah hilangnya epitel tetapi membran basalis masih utuh. Proses erosi merupakan tanda awal dari kerusakan paru akibat substansi yang toksik terhadap paru di dalam darah. Kerusakan yang terjadi dapat berupa emfisema dimana bronkiolus mengalami penyempitan.

Meskipun kerusakan granuloma pada kelompok kontrol positif masih dalam kategori ringan, namun gambaran granuloma pada kelompok ini sudah bersifat patologi ditandai dengan adanya gambaran nekrosis diffuse (Gambar 2 b). Hasil penelitian ini menunjukkan bahwa reaksi granulomatosa dapat terjadi mulai hari ke-25. Menurut Male *et al.* (2006), reaksi granulomatosa melibatkan sel-sel epiteloid dan *giant cell* yang dikelilingi



Gambar 2 Mikroskopis jaringan paru tikus dengan pewarnaan *hematoxylin-eosin*

Keterangan :

- a : struktur histologis paru mencit kelompok kontrol normal (perbesaran 100x)
- b : struktur histologis paru mencit kelompok kontrol positif (benzo( )piren) (perbesaran 100x)
- c : struktur histologis paru mencit kelompok preventif (perbesaran 100x)
- d : struktur histologis paru mencit kelompok taurin dosis 3,9 mg/BB/hari (perbesaran 400x)
- e : struktur histologis paru mencit kelompok taurin dosis 7,8 mg/BB/hari (perbesaran 100x)
- f : struktur histologis paru mencit kelompok taurin dosis 15,6 mg/BB/hari (perbesaran 100x)

Keterangan: AN : Alveoli normal; B : Bronkus normal; K : Kongesti; N : Nekrosis diffuse; PA : Penyempitan alveoli; G : Granuloma; SR : Sel radang; F : Fibrin; P : Perdarahan; PD : Penebalan dinding septa alveoli

oleh kumpulan sel limfosit di bagian tepinya serta membentuk area nekrosis di bagian tengahnya. Granuloma sebagai suatu bentukan, timbul akibat respons imun yang

baik sedangkan saat sistem imunitas kita menurun maka granuloma akan rusak atau tidak terbentuk (Rubin 2009).

**Analisis Deskriptif Histologi Paru Mencit.** Hasil pengamatan terhadap paru mencit kelompok kontrol normal menunjukkan bahwa tidak ada perubahan (Gambar 2 a), hal tersebut terlihat jelas pada struktur alveoli dan bronkus yang masih normal, serta tidak ada sel radang, dan area nekrosis.

Hubungan antar alveolus yang rapat pada kelompok kontrol normal menunjukkan bahwa matriks ekstraseluler yang terdiri atas serabut kolagen dan elastin masih utuh. Lumen alveolus nampak normal tidak membesar yang umum terjadi apabila ada kelainan paru-paru. Menurut pendapat Marianti (2009), hal ini disebabkan paru-paru tersebut tidak terinduksi dengan toksikan yang terkandung dalam benzo( )piren, sehingga sel-selnya tidak mengalami kerusakan.

Struktur histologi paru mencit kelompok kontrol positif menunjukkan adanya peradangan fibrinosa. Menurut pendapat Harrigan *et al.* (2006), peradangan fibrinosa ditandai oleh eksudasi plasma kaya fibrinogen. Fibrinogen adalah protein plasma berberat molekul tinggi dan eksudasi zat ini menandakan adanya peningkatan permeabilitas vaskular yang biasanya disebabkan oleh rusaknya dinding pembuluh. Setelah keluar dari pembuluh darah, fibrinogen mengalami polimerisasi menjadi fibrin.

Paru mencit pada kelompok kontrol positif juga mengalami kongesti (Gambar 2 b). Menurut Greaves (2000), kongesti adalah peningkatan cairan pada suatu tempat yang terjadi karena proses pasif yang disebabkan kegagalan aliran cairan keluar dari jaringan, misalnya pada kerusakan vena.

Dari hasil pengamatan terhadap paru mencit pada pemberian preventif taurin dosis 7,8 mg/BB/hari terlihat adanya kerusakan berupa penyempitan alveoli, perdarahan, akumulasi sel radang, dan penebalan dinding septa alveoli. Gordon *et al.* (1986), telah membuktikan efek proteksi taurin terhadap jaringan paru yang diinduksi NO<sub>2</sub>. Taurin mencegah kerusakan paru melalui mekanisme peroksidasi lipid. Taurin memiliki mekanisme untuk mencegah proses kerusakan dengan cara mencegah peroksidasi lipid. Selain itu, taurin mampu mengikat radikal bebas yang masuk ke dalam tubuh sebelum bereaksi dengan komponen molekul dari sel. Hal ini sejalan dengan penelitian oleh Schuller-Lewis & Qinn *et al.* (1994), taurin

mampu mencegah kerusakan jaringan paru pada tikus dengan cara menghambat oksida nitrat.

Hasil pengamatan terhadap paru mencit yang diberi taurin dosis 3,9 mg/BB/hari terlihat adanya sel radang, area nekrosis, kongesti, penyempitan dan pelebaran alveoli, cairan oedema, fibrin, dan penebalan dinding septa alveoli.

Adanya sel radang (Gambar 2 d) pada alveolus menunjukkan bahwa induksi benzo( )piren sudah mempunyai peranan yang bermakna dalam proses terjadinya reaksi radikal bebas sehingga memicu proses peradangan. Hal ini sesuai dengan pendapat Droge (2002), bahwa induksi benzo( )piren sudah dapat meningkatkan radikal bebas dalam suatu sistem biologi tubuh serta memicu pembentukan radikal bebas oleh sel fagosit yang teraktivasi pada proses peradangan, sedangkan tubuh tidak mampu mengkompensasi radikal bebas akibat akumulasi yang berlebihan yang terkandung dalam benzo( )piren. Apabila radikal bebas dalam benzo( )piren menyerang membran sel akan mengakibatkan *peroksidasi lipid* sehingga terjadi kerusakan struktur alveoli paru, yang akhirnya memicu tubuh mengeluarkan sel-sel radang ke tempat yang mengalami kerusakan sehingga terjadi reaksi peradangan (Nurliani *et al.* 2012).

Dari hasil pengamatan terhadap paru mencit pada pemberian taurin dosis 7,8 mg/BB/hari terlihat adanya kerusakan berupa penyempitan alveoli, area nekrosis, perdarahan, dan penebalan dinding septa alveoli. Menurut pendapat Adam & Victor (2000), organ paru yang mengalami perdarahan (Gambar 2 e) terjadi akibat dari endotoksin langsung yang kemudian menyebabkan kerusakan kapiler. Perdarahan pada paru yang terjadi, dapat berkembang menjadi cukup berat bahkan dapat menyebabkan kematian.

Dari hasil pengamatan terhadap paru mencit pada pemberian taurin dosis 15,6 mg/BB/hari terlihat adanya kerusakan berupa penyempitan alveoli, kongesti, dan penebalan dinding septa alveoli.

Emfisema (penyempitan alveoli) merupakan rusaknya dinding alveoli yang diikuti pengurangan bagian respirasi paru sehingga terjadi penyempitan alveoli. Emfisema (Gambar 2 f) terjadi akibat terlalu banyak volume udara yang berada di dalam alveoli, sehingga menyebabkan beberapa alveoli yang berdekatan menyatu dengan



membentuk kavum emfisematosa yang besar, tidak lagi alveoli yang kecil-kecil seperti biasa, karena rusaknya dinding alveoli (Guyton & Hall 1996).

Kelompok kontrol normal dan kelompok taurin dosis 15,6 mg/BB/hari menunjukkan perbedaan gambaran kerusakan histopatologi jaringan paru yang tidak jauh berbeda jika dibandingkan dengan kelompok kontrol positif (Gambar 2). Hal ini menunjukkan bahwa antioksidan di dalam taurin mampu mengikat radikal bebas sehingga gambaran histopatologi kelompok taurin dosis 15,6 mg/BB/hari sama dengan kelompok kontrol normal. Potensi antioksidan yang dimiliki taurin dapat mengurangi terjadinya stress oksidatif yang dihasilkan benzo( )piren sehingga menekan terjadinya inflamasi pada saluran pernapasan.

Hal ini sejalan dengan penelitian yang dilakukan oleh Gurujeyalakshmi *et al.* (2000), pemberian taurin dapat mencegah ekspresi dari gen prokolagen I dan prokolagen III pada proses transkripsi menggunakan model hamster yang mengalami kerusakan jaringan paru. Taurin akan menurunkan kerusakan yang disebabkan oleh stress oksidatif, apoptosis, dan lesi pada paru. Penelitian yang dilakukan oleh Wang *et al.* (1999) mengungkapkan bahwa taurin meningkatkan enzim yang mengkatabolisme aktivasi senyawa oksidan, seperti benzo( )piren.

Selanjutnya, penelitian yang dilakukan oleh Ammer *et al.* (2013), membuktikan bahwa taurin memiliki aktivitas antioksidan yang dapat berkontribusi dalam efek relaksasi pada kontraksi trakea dan cincin arteri paru tikus yang diinduksi siklofosfamida. Venkatesan & Chandrakasan (1994) juga menyatakan bahwa tikus yang diinjeksi secara intraperitoneal dengan taurin setiap hari secara signifikan dapat menghambat perkembangan kerusakan paru dan mencegah perubahan yang terkait dengan reaksi inflamasi.

Mekanisme penghambatan terjadinya kerusakan pada jaringan paru oleh senyawa taurin dimungkinkan melalui mekanisme *scavenging* radikal. Menurut Abdih *et al.* (2000), kemampuan ini berhubungan dengan kemampuan taurin sebagai antioksidan. Dengan ditangkalnya radikal oleh senyawa taurin akan mengakibatkan menurunnya produksi ROS (*Reactive Oxygen Species*). Produksi ROS yang menurun akan mengakibatkan NF- $\kappa$ B menjadi tidak teraktivasi sedangkan

ekspresi enzim COX dan iNOS menjadi tertekan, sehingga inflamasi bisa ditekan. Dengan ditekannya inflamasi maka terjadinya proliferasi dan neoplasia bisa dihambat.

Pemberian senyawa taurin yang mengandung antioksidan mampu mencegah dan mengurangi kerusakan jaringan paru yang ditimbulkan oleh stress oksidatif akibat induksi benzo( )piren sebesar 72,73%. Hal ini dapat dilihat dari perbandingan tingkat kerusakan paru pada kelompok kontrol normal dengan kelompok preventif taurin dan kelompok taurin dosis 15,6 mg/BB/hari. Semakin tinggi dosis yang diberikan terbukti semakin efektif mencegah kerusakan yang timbul.

## SIMPULAN

Berdasarkan hasil penelitian yang telah dilakukan, pemberian taurin sebagai upaya preventif dan terapotik dapat mengurangi tingkat kerusakan jaringan paru akibat pemberian benzo( )piren 0,3 mg/BB/hari sebesar 72,73%. Dosis taurin yang efektif mereduksi kerusakan jaringan paru adalah 15,6 mg/BB/hari.

## UCAPAN TERIMAKASIH

Ucapan terima kasih ditujukan kepada Kepala Bagian dan Staf Laboratorium Biologi Molekuler FMIPA Universitas Lampung, untuk penyediaan tempat diadakannya penelitian khususnya kepada Ibu Endang Linirin Widiastuti, Ph.D. Ucapan terima kasih juga ditujukan kepada Kepala Bagian dan Staf Patologi Anatomi BPPV Regional III Bandar Lampung terutama untuk konsultasi yang diberikan selama pengerjaan karya tulis dan seluruh pihak yang telah membantu penulis dalam menyelesaikan artikel ini.

## DAFTAR PUSTAKA

- Abdih, H., Kelly C.J., Bouchier-Hayes, D., Mary Barry & Kearns, S. 2000. Taurine Prevents Interleukin-2-Induced Acute Lung Injury in Rats. *European Surgical Research* **32(6)**: 347–352.
- Adam, R.D & Victor, M. 2000. *The Syndrome of Aseptic Meningitis, Non Viral Infection of The Nervous System*. In : *Principles of Neurology*. Mc Graw Hill. Toronto 589–629.
- Akrom. 2012. Mekanisme Kemopreventif Ekstrak Heksan Biji Jinten Hitam (*Nigella sativa* Lor Pada Tikus Sprague Dawley Diinduksi 7,12

- Dimethylbenz( )anthracene: Kajian Antioksidan dan Immunomodulator. *Disertasi*. Yogyakarta: Universitas Gadjah Mada.
- Ali, H.T.** 2007. *Beneficial Effects Of Nigella sativa On The Testis Tissues Of Mice Exposed to UV Irradiation*. Biology Departement/ Education College/ Mosul University.
- Droge, W.** 2002. *Free radicals in the physiological control of cell function*. *Physiol Rev* **82(1)**: 47–95.
- Gordon, R.E., A.A. Shaked, D.F & Solano.** 1986. Taurine protects hamster bronchioles from acute NO<sub>2</sub>-induced alterations. A histologic, ultrastructural and freeze-fracture study. *Am J Pathol* **125(3)**:585–600.
- Greaves, P.** 2000. *Histopathology of Preclinical Toxicity Studies Interpretation and Relevance in Drug Safety Evaluation*, Second Edition, 372–380, Amsterdam: Elsevier.
- Gurujeyalakshmi, G., Wang, Y & Giri, S.N.** 2000. Taurine and niacin block lung injury and fibrosis by down-regulating bleomycin-induced activation of transcription nuclear factor-kappaB in mice. *J Pharmacol Exp Ther* **293(1)**: 82–90.
- Gustanti, E.** 1999. Uji Efek Anti Kanker Dadih S. lactis Terhadap Mencit yang Diinduksi dengan Benzopiren. *Skripsi Sarjana*. Fakultas Matematika dan Ilmu Pengetahuan Alam. Padang: Universitas Andalas.
- Guyton & Hall.** 1996. *Fisiologi Manusia dan Mekanisme Penyakit, Edisi 9*. Jakarta: Penerbit Buku Kedokteran EGC.
- Guz, G., E. Oz, N & Lortlar.** 2007. The effect of taurine on renal ischemia-reperfusion injury. *Amino Acids* **32(3)**: 405–411.
- Hansel, T.T & Barnes, P.J.** 2004. *An Atlas of Chronic Obstructive Pulmonary Disease*. London: Parthenon Publishing Group. pp: 22–36.
- Harbinson, R.D.** 2001. *The Basic Science of Poison in Cassaret and Doulls Toxicology*. New York: Mac Millan Publishing.
- Harrigan, J.A., McGarrigle, B.P., Sutter, T.R & Olson, J.R.** 2006. Tissue Specific Induction Of Cytochrome P450 (CYP) 1A1 1B1 in Rat Liver and Lung Following In Vitro (tissue slice) an In Vivo Exposure to benzo( )pyrene. *Toxicol In Vitro* **20(4)**: 426–438.
- Harun, S & Sally, N.** 2009. *Edem Paru Akut*. In: Sudoyo AW, Setiyohadi B, Alwi I, Simadibrata M, Setiati S, editor. *Buku Ajar Ilmu Penyakit Dalam* 5th ed. Jakarta: Pusat Penerbitan Departemen Ilmu Penyakit Dalam Fakultas Kedokteran Universitas Indonesia. p. 1651–3.
- Macnee, W.** 2005. *Pulmonary and Systemic Oxidant/Antioxidant Imbalance in Chronic Obstructive Pulmonary Disease*. <http://www.atsjournals.org>. (13 Maret 2015).
- Male, D.J. Prostoff, D. Broth & Ivan Roitt.** 2006. *Immunology 7<sup>ed</sup>*. Canada: Mosby Inc.
- Mansyur.** 2002. *Toxicology. Selective Toxicity and Test*. Medan : Universitas Sumatera Utara digital library.
- Marianti, A.** 2009. Aktivitas Antioksidan Jus Tomat pada Pencegahan Kerusakan Jaringan Paru-Paru Mencit yang Dipapar Asap Rokok. *Biosaintifika* **1(1)**: 1–10.
- Nugraha, L.S.A.** 2011. *Cara dan Rute Pemberian Obat Pada Hewan Percobaan Mencit*. Semarang: Akademi Farmasi Theresiana.
- Nurliani, A., Santoso, H.B & Rusmiati.** 2012. Efek Antioksidan Ekstrak Bulbus Bawang Dayak (*Eleutherine palmifolia*) pada Gambaran Histopatologis Paru-paru Tikus yang Dipapar Asap Rokok. *Bioscientiae* **9(1)**: 60–69.
- Perhimpunan Dokter Paru Indonesia (PDPI).** 2003. *Kanker Paru, Pedoman Diagnosis dan Penatalaksanaan di Indonesia*. Jakarta: Balai Penerbit FKUI.
- Quinn, A., Wong, C., Younus, J., Dranitsaris, G., Goel, R & Trudeau, M.** 2009. Canadian Pattern of Care for Anemia: Comparison of Chemotherapies in Adjuvant Breast Cancer Setting. *American Association for Cancer Research*.
- Renne, R.A., Dungworth D.L., Keenan C.M., Morgan K.T., Hahn F.F & Schwartz L.W.** 2003. *Non proliferative lesions of the respiratory tract in rats* [serial online]. Available from: URL: <http://www.toxpath.org/ssdnc/RespiratoryNonprolifRat.pdf>. (3 Maret 2015).
- Robbins.** 2007. *Buku Ajar Patologi*. Volume 2. Edisi 7. Jakarta: Penerbit buku Kedokteran EGC.
- Rubin, E.** 2009. *Essential Pathology*, 3<sup>rd</sup> ed. USA: Lippicott Williams & Wilkins.
- Schuller-Lewis, G & Qinn, M.R.** 1994. Taurine protects against oxidant-induced lung injury: Possible mechanism(s) of action. *Adv Exp Med Biol* **359**: 31–39.
- Shao, A & Hathcock, J.N.** 2008. Risk assessment for the amino acids taurine, l-glutamine and l-arginine. *Regul Toxicol Pharmacol* **50(3)**: 376–399.
- Sugitha, I.M & Djalil, M.** 1989. *Susu, Penanganan dan Teknologinya*. Fakultas Peternakan. Padang: Universitas Andalas.
- Venkatesan, N & Chandrakasan, G.** 1994. In-vivo administration of taurine and niacin modulate cyclophosphamide induced lung injury. *Eur J Pharmacol* **292(1)**: 75–80.
- Walaszek, Z., Hanausek, M., Zoltaszek, R & Siaga, T.J.** 2004. Inhibitory effect of post-initiation dietary D-Glucarate on benzo[ ]pyrene induced inflammation during lung tumorigenesis in A/J mice. *Proc. Amer Assoc Cancer Res* **45**: 132–141.

**Wang, Q., Wang, Y., Hyde, D.M., Gotwals, P.J., Koteliansky, V.E., Ryan, S.T & Giri, S.N.** 1999. Reduction of Bleomycin Induced Lung Fibrosis by Transforming Growth Factor Sluble Receptor in Hamster. *Thorax* **54**: 805–812.

**Yao, H., Yang, S.R., Kode, A., Rajendrasozhan, S., Caito, S., Adenuga, D., Henry, R., Edirisinghe, I & Rahman, I.** 2007. Redox regulation of lung inflammation: Role of NADPH oxidase and NF-kB Signalling. *Bochem Soc Trans* **35(5)**: 1151-1155.