

Efek Hepatoprotektif Ekstrak Etanol Rhizophora Apiculata Pada Tikus Yang Dipaparkan Asap Rokok

Syazili Mustofa¹, Veny Anisya²

¹Departemen Biokimia, Biologi Molekuler dan Fisiologi, Fakultas Kedokteran, Universitas Lampung

² Program Studi Profesi Dokter, Fakultas Kedokteran, Universitas Lampung

Abstrak

Indonesia merupakan negara tropis dengan sumberdaya alam berupa hutan bakau terluas di dunia. Pemanfaatan bakau di Indonesia belum maksimal. *Rhizophora apiculata*, adalah tumbuhan bakau yang berpotensi dikembangkan sebagai sumber antioksidan dari alam. Sebuah studi eksperimental menggunakan desain *post test only control group* telah dilakukan. Sampel terdiri dari 25 ekor tikus jantan galur *sprague dawley* yang dibagi dalam 5 kelompok secara acak yaitu K (-) tidak diberi perlakuan, K (+) dipapar asap rokok tanpa pemberian ekstrak, kelompok P1, P2, dan P3 diberi paparan asap rokok dan masing-masing kelompok menerima dosis ekstrak kulit batang *Rhizophora apiculata* setiap hari selama 30 hari. P1 diberikan dosis 28,275 mg / KgBW, P2 dosis 56,55 mg / kgBW, dan P3 dosis 113,10 mg / kgBW. Data diperoleh dari pengamatan histopatologi hepar di bawah mikroskop dengan perbesaran 400x pada lima bidang pandang. Peneliti menghitung kerusakan hepar dengan sebuah skoring. Pada penelitian ini didapatkan hasil bahwa hepar tikus yang diberikan ekstrak memiliki kerusakan yang lebih ringan secara bermakna dibandingkan dengan kelompok K (+). Perbedaan rerata skoring kerusakan hepar kelompok yang mendapatkan ekstrak dengan kontrol pada uji *Kruskal-Wallis* menghasilkan nilai kemaknaan 0,000 yang artinya terdapat perbedaan rerata yang signifikan ($p < 0,05$). Penelitian ini membuktikan ekstrak etanol *Rhizophora apiculata* memiliki efek protektif terhadap histopatologi hepar tikus putih (*rattus novergicus*) jantan galur *sprague dawley* yang dipapar asap rokok. Semakin tinggi dosis ekstrak, semakin kuat efek protektifnya. Ke depan, peneliti menyarankan dilakukan uji toksisitas pada ekstrak ini untuk mencari efek samping ekstrak ini terhadap berbagai organ.

Kata kunci: antioksidan, asap rokok, ekstrak *Rhizophora apiculata*, hepar, mangrove.

Hepatoprotective effects of rhizophora apiculata extract in Rats exposed to cigarette smoke

Abstract

Indonesia is a tropical country which has the largest of mangrove forests in the world. Unfortunately, their utilizations in Indonesia are not optimal. *Rhizophora apiculata*, is a mangrove plant that has a potency to be developed as a source of antioxidants from nature. An experimental study using a posttest only control group design was conducted. The sample consisted of 25 male Sprague Dawley rats divided into 5 groups randomly, namely K (-) was not treated, K (+) was exposed to cigarette smoke without giving the extract, groups P1, P2, and P3 were exposed to cigarette smoke and received a daily dose of *Rhizophora apiculata* stem bark extract for 30 days. P1 was given a dose of 28.275 mg / KgBW, P2 a dose of 56.55 mg / kgBW, and P3 a dose of 113.10 mg / kgBW. Data were obtained from histopathological observations of the liver under a microscope with a 400x magnification in five fields of view. Researchers calculated organ damage using a scoring. The results showed that the liver of the rats given the extract had significantly less damage than the K (+) group. The difference in the mean scores of liver damage in the group that received the extract and the control in the *Kruskal-Wallis* test resulted in a significance value of 0.000, which means that there is a significant difference in mean ($p < 0.05$). This study proved that the ethanol extract of *Rhizophora apiculata* had a protective effect on liver histopathology of male sprague dawley rats (*rattus novergicus*) that were exposed to cigarette smoke. The higher the extract dosage, the stronger the protective effect. In the future, researchers suggest that this extract's toxicity test is carried out to look for the side effects of this extract on various organs.

Keywords: antioxidants, cigarettes, liver, mangrove, *rhizophora apiculata* extract.

Korespondensi: dr. Syazili Mustofa, M.Biomed. , alamat Jl. Soemantri Brodjonegoro No. 1, HP 081929345909, e-mail syazilimutofa.dr@gmail.com.

Pendahuluan

Indonesia memiliki hutan bakau terluas di dunia. Hutan bakau berfungsi dalam ekosistem sebagai penjaga pantai dari kerusakan akibat hempasan ombak. Hutan

bakau juga berfungsi menjadi sarang ikan, dimanfaatkan masyarakat sebagai sumber kayu bakar dan pembuatan arang. Salah satu jenis bakau, yaitu *Rhizophora apiculata* banyak tumbuh di sepanjang garis pantai Indonesia.¹

Rhizophora apiculata merupakan tanaman etnomedisin. Tanaman ini mengandung berbagai zat aktif yang bisa dimanfaatkan untuk mengobati berbagai penyakit. Sebagian masyarakat Indonesia sudah memanfaatkannya sebagai obat tradisional terutama untuk sakit maag dan sakit perut dengan mengkonsumsinya sebagai minuman yang diambil dari air rebusan buah, bunga, dan daunnya.² Di negara lain, misalnya India, tumbuhan ini juga digunakan untuk mengobati mual, muntah, diare dan amoebiasis.³

Banyak penelitian sebelumnya menunjukkan bahwa ekstrak kulit kayu *Rhizophora apiculata* berfungsi sebagai antioksidan dan antiinflamasi. Penelitian sebelumnya memperlihatkan ekstrak tersebut mampu melindungi pankreas, arteri koronaria, dan testis tikus dari kerusakan akibat paparan asap rokok.^{4,5,6} Tanin dan asam pyroligneous merupakan komponen aktif dalam ekstrak yang berperan sebagai antioksidan dan pembersih radikal bebas.^{7,8} Kedua zat ini sebagian besar dapat ditemukan pada kulit kayu tanaman ini. Studi lainnya juga menunjukkan bahwa ekstrak etanol dari kulit kayu *Rhizophora apiculata* memiliki efek anti tumor dan anti mikroba.⁹

Untuk memperkuat bukti ekstrak etanol *Rhizophora apiculata* memiliki efek antioksidan dan anti inflamasi, maka kami melakukan eksperimen ini yang bertujuan untuk melihat efek protektif pemberian ekstrak etanol *Rhizophora apiculata* terhadap histopatologi hepar tikus putih (*rattus novergicus*) jantan galur *sprague dawley* yang dipapar asap rokok.

Metode

Penelitian eksperimental dengan pola *post test-only control group* ini dilakukan di Fakultas Kedokteran Universitas Lampung pada Oktober-Desember tahun 2019. Penelitian ini telah disetujui oleh Komite Etik FK Unila No: 149/ UN26. 18.05.02.00/2019. Sampel penelitian menggunakan tikus putih jantan (*Rattus novergicus*) galur *Spharague dawley*. *Rhizophora apiculata* didapatkan dari Lembaga Swadaya Wanawiyata Widyakarya, Pasir Sakti Kabupaten Lampung Timur. Kulit batang tanaman seberat 600 gram dicuci, dicincang, lalu dijemur sampai kering. Kulit kemudian dihaluskan dengan blender hingga menjadi serbuk. Serbuk ini kemudian direndam dengan

1,5 liter etanol 95% selama 6 jam sambil sekali-kali diaduk, kemudian didiamkan selama 18 jam. Larutan kemudian disaring dengan kertas saring, filtrat yang diperoleh diuapkan dengan *rotatory evaporator* 50. Untuk mengetahui berat jenis, 1 ml ekstrak dibiarkan hingga kering selama 24 jam dalam suhu ruang sehingga didapatkan berat jenis ekstrak 0,0872 gram/ml.^{4,5,6}

Tikus berjumlah 25 ekor dibagi secara acak menjadi 5 kelompok yaitu 2 kelompok control dan 3 kelompok perlakuan. Kelompok Kontrol pertama adalah kelompok (kelompok kontrol negatif (K-), tikus pada kelompok ini hanya diberikan pakan dan minum standar secara *adlibitum* saja; Kelompok kontrol kedua disebut kontrol positif (K+), pada kelompok ini hewan uji dipaparkan asap rokok kretek sebanyak 24 batang/hari selama 30 hari; Kelompok perlakuan ada tiga, pada kelompok kelompok ini selain dilakukan paparan asap rokok sebanyak 24 batang/hari, diberikan pula ekstrak *rhizophora apiculata* dengan dosis 28,275 mg/kgbb/hari (kelompok P1), 56,55 mg/kgbb/hari (kelompok P2), dan 113,1 mg/kgbb/hari (kelompok P3). Perlakuan perlakuan ini dilakukan selama 30 hari. Pada hari ke 31, tikus diterminasi, lalu organ hepar diolah menjadi preparat histopatologi. Lalu dilakukan penilaian kerusakan pada organ hepar.

Penilaian tingkat kerusakan hepar tikus digambarkan oleh terlihatnya degenerasi dan nekrosis hepatosit dari masing-masing kelompok. Dilakukan pengamatan pada lima lapang pandang yang berbeda. Dimulai dari sudut kiri, kanan, bagian atas, bagian bawah dan bagian tengah dari preparat histopatologi hepar tikus dengan menggunakan mikroskop cahaya pembesaran 400 kali. Cara pemberian skor histopatologi hepar adalah dengan mengamati satu lapang pandang yang dibagi menjadi 4 bagian. Penilaian tingkat kerusakan pada hepar berdasarkan degenerasi dan nekrosis dalam satu lapang pandang dapat di lihat pada tabel 1.

Tabel 1. Tabel skor penilaian derajat histopatologi hepatosit

Skor	Intepretasi
0	Satu lapang pandang tidak dijumpai degenerasi dan nekrosis pada bagian yang diamati
1	Satu lapang pandang dijumpai 1-20%

	degenerasi dan nekrosis pada bagian yang diamati.
2	Satu lapang pandang dijumpai 21-50% degenerasi dan nekrosis pada bagian yang diamati.
3	Satu lapang pandang dijumpai 51-75% degenerasi dan nekrosis (kerusakan ringan).
4	Satu lapang pandang dijumpai lebih dari 75% degenerasi dan nekrosis (kerusakan berat)

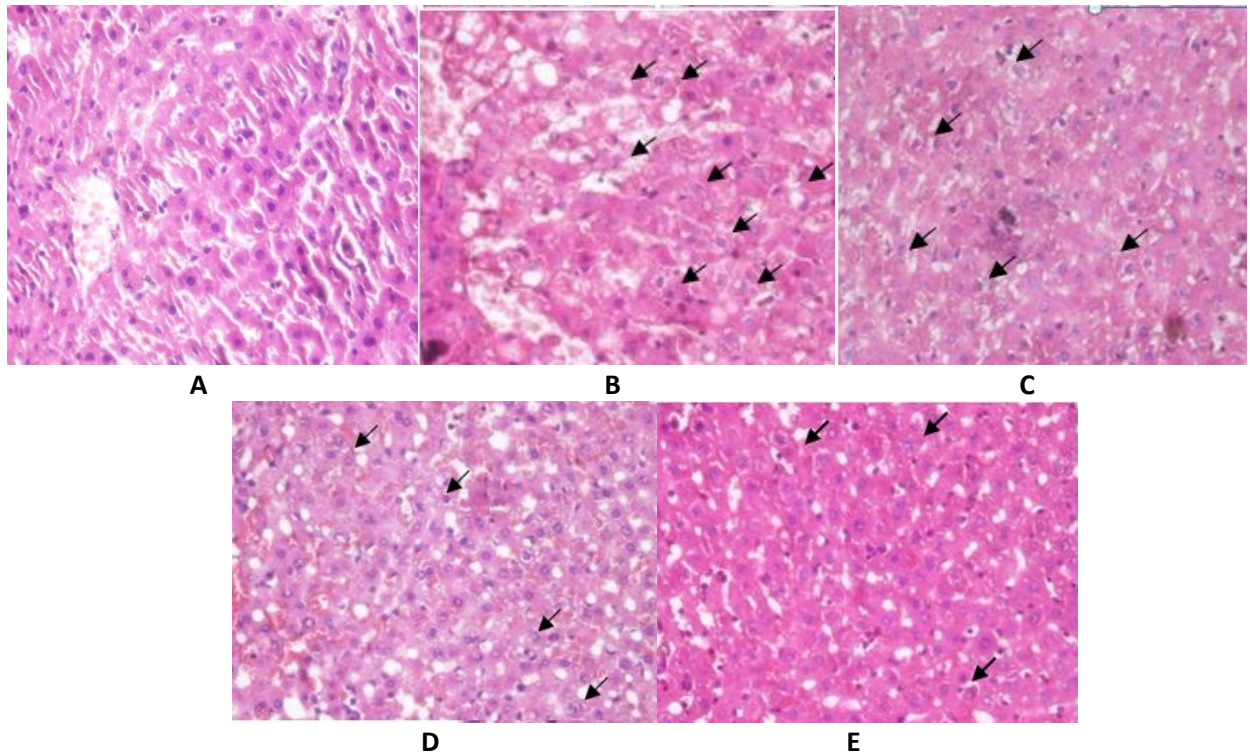
Analisis statistika dilakukan menggunakan program komputer SPSS. Hasil penelitian dianalisis dengan uji normalitas *Shapiro-Wilk* lalu dilanjutkan dengan uji non parametrik *Kruskal Wallis* dengan menggunakan uji *Post Hoc Mann Whitney*.

Hasil

Paparan asap rokok kretek selama 30 hari merusak organ hepar tikus. Hal ini terlihat dari perbedaan kesan histopatologi kelompok hewan coba yang dipaparkan dengan asap rokok dengan kelompok kontrol negatif (K-). Pada kelompok K- heparosit tampak normal,

tersusun radier dengan vena sentralis sebagai pusatnya. Tidak ditemukan adanya pembengkakan sel heparosit. Sinusoid hati tampak normal, tidak nampak pembesaran dan berpola radier yang terpusat pada vena sentralis. Tidak nampak adanya kongesti (gambar 1.A).

Kelompok yang mendapatkan dosis ekstrak *Rhizophora apiculata* memperlihatkan gambaran histopatologi berupa kerusakan hepar yang lebih ringan dari pada kelompok K (+). Pada kelompok ini, sel heparosit masih menunjukkan adanya degenerasi bengkak keruh dan kongesti, namun tidak sebanyak pada kelompok K+. Pada preparat Kelompok P1, P2 dan P3 tidak ditemukan adanya nekrosis. Sel heparosit masih menunjukkan adanya degenerasi bengkak keruh dan kongesti, namun lebih sedikit dari pada kelompok K+ (gambar 1. C,D,E).



Gambar 1. Mikroskopis hepar pada masing masing kelompok hewan coba. Kontrol -, tikus sehat dan normal (A); Kontrol +, hanya diberikan asap rokok saja. (B); Kelompok P1, dipaparkan asap rokok dan diberikan ekstrak *rhizophora apiculata* dosis 28,275 mg/KgBB/hari (C); Kelompok P2, dipaparkan asap rokok dan diberikan ekstrak *rhizophora apiculata* dosis 56,55 mg/KgBB/hari (D); Kelompok P3, dipaparkan asap rokok dan diberikan ekstrak *rhizophora apiculata* dosis 113,1 mg/kgBB/hari (E).

Keterangan : tanda panah hitam (→) menunjukkan degenerasi atau nekrosis heparosit.

Data kemudian diubah menjadi skor dan diisikan ke dalam tabel skoring. Hasil skoring kerusakan hepar tikus dapat dilihat pada tabel 2. Data pada tabel 2 memperlihatkan perbedaan rerata skor kerusakan hepar. Semakin besar dosis ekstrak yang diberikan, semakin lebih kecil skor kerusakan hepar tikus bila dibandingkan dengan kelompok K (+).

Tabel 2. Skoring kerusakan hepar tikus

Kelompok Perlakuan	Preparat	Lapang Pandang					Total	Rerata
		1	2	3	4	5		
K(-)	1	0	0	0	1	0	0,2	0,012
	2	0	0	0	0	0	0	
	3	1	0	0	0	0	0,2	
	4	0	0	1	0	0	0,2	
	5	0	0	0	0	0	0	
K(+)	1	4	3	2	3	3	3	3,04
	2	3	3	4	4	3	3,4	
	3	4	4	3	3	2	3,2	
	4	3	3	3	4	2	3	
	5	3	3	4	2	1	2,6	
P1	1	3	3	3	2	3	2,8	2,6
	2	3	3	4	2	1	2,6	
	3	3	3	2	3	2	2,6	
	4	3	3	2	3	2	2,6	
	5	3	2	3	3	1	2,4	
P2	1	2	3	2	3	1	2,2	2,24
	2	2	2	3	3	1	2,2	
	3	3	2	2	2	2	2,2	
	4	2	2	3	2	3	2,4	
	5	3	2	2	1	3	2,2	
P3	1	2	1	1	2	1	1,4	1,56
	2	1	1	2	1	1	1,2	
	3	1	1	2	2	2	1,6	
	4	2	2	1	1	2	1,6	
	5	3	2	2	1	2	2	

Data tersebut lalu diproses dengan uji normalitas data, diketahui bahwa data skoring kerusakan hepar tikus pada salah satu kelompok memiliki persebaran yang tidak normal, analisis dilanjutkan dengan menggunakan uji *Kruskal-Wallis*. Hasil uji *Kruskal-Wallis* menunjukkan nilai $p < 0,05$. Artinya ada perbedaan bermakna skor kerusakan hepar antar kelompok uji.

Kemudian, uji statistik dilanjutkan dengan uji *post hoc Mann-Whitney* (tabel 3). Didapatkan perbedaan bermakna ($p < 0,05$) rerata skor kerusakan hepar antara kelompok yang mendapatkan ekstrak (P1, P2 dan P3) dengan kelompok K(+) yang hanya dipaparkan asap rokok saja dan dengan kelompok K(-). Artinya pemberian ekstrak etanol *rhizophora apiculata* memberikan efek perlindungan terhadap hepar tikus yang dipaparkan asap rokok, walaupun tidak dapat mempertahankan

jaringan hepar seperti jaringan hepar yang sehat. Terdapat perbedaan yang bermakna nilai skor kerusakan hepar pada kelompok-kelompok yang mendapatkan dosis berbeda ekstrak *rhizophora apiculata*. Artinya dosis mempengaruhi efek hepatoprotektif ekstrak ini. Semakin besar dosis semakin besar efek hepatoprotektifnya.

Tabel 3. Hasil Uji Post Hoc Mann-Whitney skoring kerusakan hepar tikus.

	K(-)	K(+)	P1	P2	P3
K(-)		0,008*	0,007*	0,006*	0,008*
K(+)			0,031*	0,007*	0,009*
P1				0,009*	0,008*
P2					0,007*

keterangan

*Hasil uji *Mann-Whitney* memperlihatkan perbedaan bermakna ($p < 0,05$)

Pembahasan

Pada penelitian ini kerusakan jaringan hepar tikus yang terpapar asap rokok secara signifikan lebih berat dibandingkan dengan kelompok kontrol sehat. Hal ini sesuai dengan penelitian Kami sebelumnya yang menyimpulkan bahwa asap rokok menyebabkan kerusakan tingkat seluler organ seperti pankreas, arteri koronoaria, dan testis.^{4,5,6}

Asap rokok mengandung dua senyawa utama yaitu nikotin dan tar. Nikotin dalam asap rokok mengandung berbagai jenis zat bebas radikal seperti oksida nitrat dan nitrit dioksida yang mengubah oksigen menjadi anion superoksida yang akan membentuk hidrogen peroksida dan selanjutnya radikal hidroksil. Tar yang bertindak sebagai kondensat asap dan residu total, masuk ke paru-paru sebagai uap padat. Jenis radikal bebas yang dikandung tar adalah semiquinone yang dapat mereduksi oksigen menjadi anion superoksida. Radikal bebas tersebut mengakibatkan rusaknya asam lemak tak jenuh ganda di membran sel dan berpotensi menyebabkan fragmentasi DNA yang dapat menjadi risiko pembentukan sel kanker.¹⁰ Asap rokok juga mengandung Kadmium, yaitu logam berat yang telah terbukti menyebabkan toksisitas pada manusia dan hewan. Banyak penelitian yang

terdokumentasi menunjukkan bahwa kadmium menghasilkan berbagai efek genotoksik seperti kerusakan DNA dan penyimpangan kromosom. Kadmium klorida menginduksi stres oksidatif, kerusakan DNA, dan kematian sel terprogram dalam sel karsinoma hati manusia.¹¹

Pemberian ekstrak etanol *Rhizophora apiculata* pada penelitian ini mampu melindungi hepatosit tikus dari kerusakan akibat paparan asap rokok. Hal ini disebabkan kandungan zat aktif yang bersifat antioksidan pada ekstrak ini. Antioksidan adalah zat yang menjaga sel dari kerusakan akibat paparan radikal bebas. Zat ini diklasifikasikan menjadi dua kelompok; antioksidan enzimatis dan non-enzimatis. Sistem antioksidan enzimatis terdiri dari katalase, superoksida dismutase, dan glutathione peroksidase. Antioksidan nonenzimatis biasanya berasal dari makanan yang dimakan atau sebagai dari suplemen makanan. Keseimbangan antara jumlah antioksidan dan radikal bebas (ROS) di dalam sel harus selalu dijaga. Peningkatan jumlah ROS dapat menyebabkan stres oksidatif yang dapat merusak DNA inti sel dan DNA mitokondria.^{12,13}

Sifat antioksidan ekstrak kulit batang *R. apiculata* disebabkan karena ekstrak ini mengandung tanin dan asam pyroligneous.^{7,8} Zat tanin pada ekstrak *R. apiculata* menunjukkan jumlah aktivitas antioksidan yang lebih tinggi dibandingkan antioksidan standar.⁷

Penelitian Kami sebelumnya memperlihatkan ada efek perlindungan ekstrak etanol kulit batang *R. apiculata* terhadap kerusakan berbagai organ akibat paparan asap rokok. Organ yang dilindungi tersebut adalah pankreas, pembuluh darah dan testis tikus.^{4,5,6} Kadar malonaldehid pada tikus yang diberikan ekstrak juga lebih rendah secara bermakna dibandingkan control yang hanya dipaparkan asap rokok.¹⁴ Vijayavel et. al, menunjukkan bahwa ekstrak kulit kayu *R. apiculata* melindungi tikus dari stres naftalen. Mereka melaporkan bahwa peroksidasi lipid menurun, tetapi di sisi lain, aktivitas enzim mitokondria meningkat dan glutathione juga meningkat mendekati tingkat kontrol normal. Temuan ini memastikan adanya efek antioksidan yang kuat melalui sifat pemulungan radikal bebas oleh zat aktif yang terkandung dalam ekstrak *R. apiculata*.¹⁵ Tak hanya di batang, ekstrak metanol buah *Rhizophora* spp. secara konsisten menunjukkan aktivitas antioksidan.¹⁶

Dalam hal anti-inflamasi, penelitian kami sebelumnya menunjukkan bahwa pemberian ekstrak kulit batang bakau dapat melindungi kerusakan pankreas tikus yang terkena asap rokok.⁴ Dalam penelitian lain, hal itu menunjukkan efek anti inflamasi dari ekstrak ini dapat mencegah penebalan arteri koroner tikus yang terpapar asap rokok.⁵ Hal ini sejalan dengan penelitian Prabhu dkk, yang membahas dampak anti-inflamasi dari ekstrak *R. apiculata*.¹⁷ Selain itu, penelitian mereka yang lain menunjukkan bahwa ekstrak *R. apiculata* mencegah tikus dari kolitis yang memungkinkan ekstrak ini digunakan sebagai agen alami untuk terapi penyakit radang usus.¹⁸

Simpulan

Ekstrak etanol *Rhizophora apiculata* memiliki efek protektif terhadap histopatologi hepar tikus putih (*rattus norvegicus*) jantan galur *sprague dawley* yang dipapar asap rokok. Semakin tinggi dosis ekstrak, semakin kuat efek protektifnya. Ke depan, peneliti menyarankan dilakukan uji toksisitas ekstrak ini untuk mencari efek sampingnya terhadap berbagai organ.

Daftar Pustaka

1. Spalding M, Kainuma M, Collins L. London UK: World Atlas of Mangrove. Earthscan. 2010.
2. Rizki R, Leilani I. Etnofarmakologi tumbuhan familia Rhizophoraceae oleh masyarakat di Indonesia. *J Bioconecta*. 2017;3(1):51–60.
3. Nabeelah Bibi S, Fawzi MM, Gokhan Z, Rajesh J, Nadeem N, Kannan R R R, et al. Ethnopharmacology, phytochemistry, and global distribution of Mangroves-A comprehensive review. *Mar Drugs*. 2019 Apr 18;17(4):231.
4. Mustofa S, Bahagia W, Kurniawaty E, Rahmanisa S, Audah KA. The effect of Mangrove (*Rhizophora Apiculata*) bark extract ethanol on histopathology pancreas of male white rats Sprague Dawley strain exposed to cigarette smoke. *Acta Biochim Indones*. 2018;1(1):7–13.
5. Mustofa S, Alfa N, Wulan AJ, Rahmanisa S. Pengaruh pemberian ekstrak kulit batang bakau minyak (*Rhizophora apiculata*)

- etanol 95% terhadap arteri koronaria tikus putih (*Rattus norvegicus*) jantan galur Sprague Dawley yang dipaparkan asap rokok. *J Kedokt Univ Lampung*. 2019;3(1):28–33.
6. Mustofa S, Hanif F. The protective effect of *Rhizophora apiculata* bark extract against testicular damage induced by cigarette smoke in male rats. *Acta Biolna*. 2019;2(1):23-31.
 7. Rahim AA, Rocca E, Steinmetz J, Jain Kassim M, Sani Ibrahim M, Osman H. Antioxidant activities of mangrove *Rhizophora apiculata* bark extracts. *Food Chem*. 2008 Mar 1;107(1):200–7.
 8. Loo AY, Jain K, Darah I. Antioxidant and radical scavenging activities of the pyroligneous acid from a mangrove plant, *Rhizophora apiculata*. *Food Chem*. 2007 Jan 1;104(1):300–7.
 9. Ramalingam V, Rajaram R. Enhanced antimicrobial, antioxidant and anticancer activity of *Rhizophora apiculata*: An experimental report. *Biotech*. 2018; 8, 200.
 10. Munakata S, Ishimori K, Kitamura N, Ishikawa S, Takanami Y, Ito S. Oxidative stress responses in human bronchial epithelial cells exposed to cigarette smoke and vapor from tobacco- and nicotine-containing products. *Regul. Toxicol. Pharmacol*. 2018;99, 122–128.
 11. Skipper A, Sims JN, Yedjou CG, Tchounwou PB. Cadmium Chloride Induces DNA Damage and Apoptosis of Human Liver Carcinoma Cells via Oxidative Stress. *Int. J. Environ. Res. Public Health* **2016**, *13*, 88.
 12. Liguori I, Russo G, Curcio F, et al. Oxidative stress, aging, and diseases. *Clin Interv Aging*. 2018;13:757-772.
 13. Espinosa-Diez C, Miguel V, Mennerich D, et al. Antioxidant responses and cellular adjustments to oxidative stress. *Redox Biol*. 2015;6:183–197.
 14. B Caesario, S Mustofa, Oktaria D. *Pengaruh Pemberian Ekstrak Etanol 95% Kulit Batang Bakau Minyak (Rhizophora apiculata) terhadap Kadar MDA Tikus Putih (Rattus norvegicus) Galur Sprague dawley yang Dipaparkan Asap Rokok*. *MEDULA, medical profession journal of lampung university*, 9 (1). pp. 43-47.
 15. Vijayavel K, Anbuselvam C, Balasubramanian MP. Free radical scavenging activity of the marine mangrove *Rhizophora apiculata* bark extract with reference to naphthalene induced mitochondrial dysfunction. *Chem Biol Interact*. 2006 Oct 27;163(1–2):170–5.
 16. Wahyuni WT, Darusman LK, Surya NK. Potency of rhizophora Spp. extracts as antioxidant and inhibitor of acetylcholinesterase. *Procedia Chem*. 2015 Jan 1;16:681–6.
 17. Vinod Prabhu V, Guruvayoorappan C. Anti-inflammatory and anti-tumor activity of the marine mangrove *Rhizophora apiculata*. *J Immunotoxicol*. 2012;9(4):341–52.
 18. Vinod Prabhu V, Guruvayoorappan C. Protective effect of marine mangrove *Rhizophora apiculata* on acetic acid induced experimental colitis by regulating anti-oxidant enzymes, inflammatory mediators and nuclear factor-kappa B subunits. *Int Immunopharmacol*. 2014;18(1):124–34.