

## Psoriasis Pustulosa Generalisata: Tinjauan Kasus Pada Geriatri

Febe Sintia Kristiani<sup>1</sup> Dwi Indria Anggraini<sup>2</sup>

<sup>1</sup>Mahasiswa, Fakultas Kedokteran, Universitas Lampung

<sup>2</sup>Bagian Ilmu Kesehatan Kulit dan Kelamin, Fakultas Kedokteran, Universitas Lampung

### Abstrak

Psoriasis adalah penyakit imunitas kronik pada kulit ditandai dengan adanya percepatan pertukaran sel epidermis dan proses keratinisasi yang lebih cepat. Psoriasis memiliki berbagai macam manifestasi klinis, salah satunya adalah Psoriasis pustulosa generalisata (PPG) yang memiliki gambaran erupsi pustul steril. Laporan kasus ini bertujuan untuk menegakkan diagnosis dan tatalaksana PPG. Kasus, seorang perempuan 75 tahun mengeluhkan timbulnya bintil berisi nanah di hampir seluruh tubuh sejak empat hari yang lalu disertai rasa panas dan gatal. Beberapa bintil tampak bersatu membentuk gambaran menyerupai danau, sebagian tampak plak eritem dengan skuama kuning berminyak. Pasien memiliki riwayat hipertensi, penggunaan obat anti nyeri, dan penghentian steroid secara mendadak. Berdasarkan anamnesis, pemeriksaan fisik dan penunjang, ditegakkan diagnosis psoriasis pustulosa generalisata. Tatalaksana yang diberikan berupa kortikosteroid metilprednisolon injeksi intravena 31,25 mg/12 jam, ranitidin injeksi intravena 50 mg/12 jam, cetirizine peroral 1x10 mg, betametason valerat cream 0,1% dalam campuran urea 10% cream.

**Kata kunci:** Geriatri, kortikosteroid, psoriasis pustulosa generalisata

## Generalized Pustulosa Psoriasis: Case Report on a Geriatric

### Abstract

Psoriasis is a chronic disease of the skin that is characterized by accelerated epidermal exchange and a faster keratinization process. Psoriasis has a variety of manifestations, one of which is generalized pustular psoriasis characterized as pustular sterile eruption. This case report aims to determine the diagnosis and management of generalized pustular psoriasis. Case, a 75-year-old woman complained of the emergence of pustule throughout the body since four days ago accompanied by burning and itching sensation. Some pustule confluence make a lake form (lake of pus), and some lesion consist of erythematous plaque with yellowish greasy scale. The patient has a history of hypertension, use of pain killer, and sudden stopping steroids. Based on history taking, physical examination and laboratory, the diagnosis of generalized pustular psoriasis is made. The treatment given was in the form of corticosteroid methylprednisolone intravenous injection 31,25 mg/ 12 hours, ranitidine intravenous injection 50 mg/12 hours, cetirizine peroral 1x10 mg, betametason valerate cream 0.1% in urea 10% cream.

**Keywords:** Corticosteroid, generalized pustular psoriasis, geriatry

Korespondensi: Febe Sintia Kristiani, alamat Jl. Soemantri Brojonegoro No. 1, HP 085319499251, email sintiafebe@gmail.com

### Pendahuluan

Psoriasis adalah penyakit autoimun bersifat kronik dan residif dengan tanda bercak-bercak eritema batas tegas disertai skuama berlapis dan transparan. Hal ini terjadi karena adanya percepatan pertukaran sel epidermis atau proses keratinisasi yang lebih cepat.<sup>1,2</sup>

Prevalensi psoriasis pada tahun 2016 mencapai 1-3% dari populasi penduduk dunia dengan 0,1% kejadian pada Asia. Angka kejadian wanita sama dengan pria, dapat muncul di semua usia namun jarang pada usia dibawah 10 tahun dan akan semakin menurun seiring pertambahan usia.<sup>1,2,3</sup> Berdasarkan tampilan klinis, psoriasis terbagi menjadi enam kategori yaitu: psoriasis vulgaris, psoriasis

gutata, psoriasis fleksural, psoriasis eksudativa, psoriasis seboroik, psoriasis pustulosa, dan eritroderma psoriatik. Tipe yang paling sering didapatkan yaitu psoriasis vulgaris dan yang paling jarang didapatkan yaitu psoriasis pustulosa dengan angka kejadian 0,9% dari keseluruhan psoriasis.<sup>1,4</sup>

Di Indonesia tahun 2016, prevalensi psoriasis pustulosa mencapai 7,46 kasus per 1 juta penduduk dengan perbandingan laki-laki dan perempuan dewasa 1:1. Usia rata-rata kejadian penyakit adalah dewasa usia 50 tahun.<sup>5</sup>

Psoriasis pustulosa adalah bentuk psoriasis yang ditandai dengan munculnya erupsi papul steril dengan dasar eritem.<sup>6</sup> Psoriasis pustulosa terbagi menjadi dua bentuk

yaitu bentuk lokalisata dan generalisata. Salah satu varian psoriasis pustulosa lokalisata adalah psoriasis pustulosa palmoplantar dimana pustul ditemukan di telapak tangan atau telapak kaki atau keduanya.<sup>2,7</sup>

Psoriasis pustulosa generalisata adalah jenis psoriasis pustulosa dengan manifestasi erupsi pustul di hampir seluruh tubuh. Kelainan dapat diawali berupa makula eritema dengan sejumlah pustul yang menyatu membentuk *lake of pus*.<sup>6</sup> Diagnosa PPG ditegakkan melalui anamnesis, gambaran klinis, dan pemeriksaan histopatologi.<sup>2</sup>

Psoriasis pustulosa generalisata memiliki beberapa diagnosis banding dengan gambaran klinis yang serupa. Penulisan tinjauan kasus ini bertujuan untuk mengetahui penegakkan diagnosis PPG berdasarkan anamnesis, dan pemeriksaan fisik.

### Kasus

Seorang perempuan 75 tahun diantar ke Instalasi Gawat Darurat Rumah Sakit Abdul Moeloek dengan keluhan muncul bintil berisi nanah di seluruh tubuh sejak empat hari yang lalu. Keluhan diawali dengan demam dan muncul bercak kemerahan pada perut sejak lima hari sebelum masuk rumah sakit. Bercak kemerahan disertai rasa panas dan gatal sehingga pasien menggaruknya lalu bercak kemerahan segera menyebar ke seluruh tubuh. Bercak ini kemudian berubah menjadi bintil berisi nanah. Sebagian bintil berisi nanah bergabung membentuk gambaran seperti danau. Terdapat beberapa bintil yang pecah dan mengelupas.

Keluhan ini sudah pernah dialami sebelumnya sejak satu tahun yang lalu. Pasien sudah dirawat lima kali dengan keluhan yang serupa serta telah mendapat pengobatan dari dokter spesialis kulit kelamin (kortikosteroid peroral dan topikal), namun keluhan kembali berulang. Pasien tidak rutin kontrol serta sering menghentikan pengobatan sendiri sehingga sering mengalami kekambuhan. Pasien memiliki riwayat rematik dan hipertensi. Pasien rutin meminum obat gout (alopurinol) dan anti nyeri yang dibeli secara bebas. Untuk hipertensi pasien mengaku hanya meminum obat jika terdapat keluhan saja. Jenis obat yang

diminum antara lain amlodipin tablet dan captopril tablet.

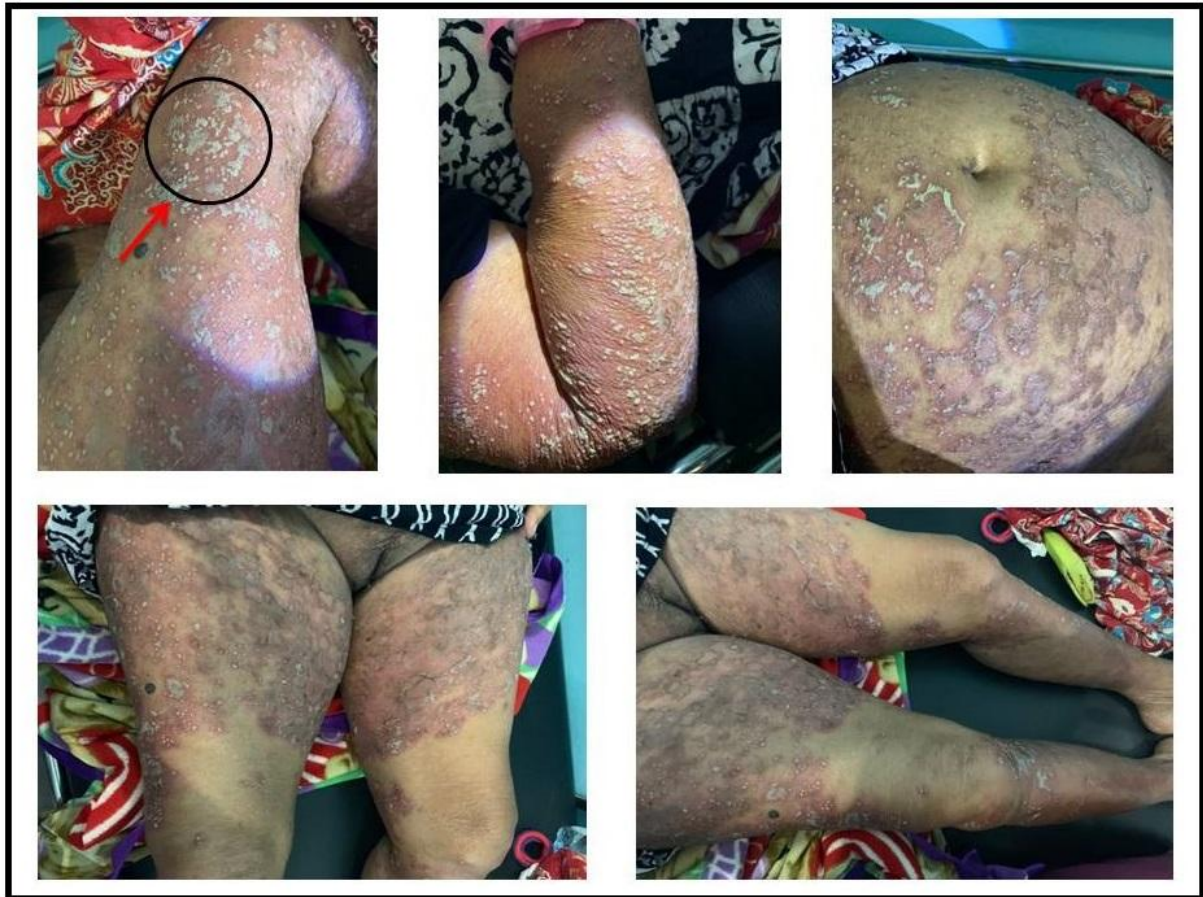Hasil pemeriksaan fisik tampak pasien sakit sedang dengan kesadaran kompos mentis dan status gizi baik dengan berat badan 60 kilogram. Pemeriksaan tanda vital yaitu tekanan darah 170/80 mmHg, nadi 90 kali permenit, suhu 36,7°C. Dari hasil pemeriksaan dermatologi pada distribusi generalisata tampak pustul multipel milier sampai dengan lentikuler dengan dasar eritem yang berkonfluens membentuk *lake of pus* sebagian tampak plak eritem dengan skuama kuning berminyak (Gambar 1).

Pemeriksaan penunjang yang dilakukan yaitu laboratorium darah rutin, elektrolit dan ureum kreatinin. Pada pemeriksaan darah rutin dan ureum kreatinin tidak didapatkan kelainan, pemeriksaan elektrolit didapatkan 2,7 mEq/l (hipokalemia) dan 8,0 mEq/l (hipokalsemia). Pada pasien ini tidak dilakukan pemeriksaan histopatologi.

Berdasarkan hasil anamnesis serta pemeriksaan fisik, pasien didiagnosa banding dengan *Acute generalized exanthematous pustulosis* (AGEP) dan *Subcorneal pustular dermatosis* dengan diagnosa kerja Psoriasis pustulosa generalisata. Tatalaksana yang diberikan pasien meliputi non medikamentosa dan medikamentosa.

Tatalaksana non medikamentosa yang diberikan pada pasien adalah: 1) rawat inap; 2) menghentikan semua penggunaan obat yang diduga menjadi pencetus psoriasis; 3) edukasi pasien untuk menjaga higiene dan kebersihan kulit. Terapi medikamentosa meliputi topikal dan sistemik, yaitu: 1) betametason valerat cream 0,1% dalam campuran urea cream 10%; 2) metilprednisolon injeksi intravena 31,25 mg/12 jam; 3) cetirizine tablet 1x10 mg; 4) ranitidin injeksi intravena 50 mg/12 jam.

Berdasarkan *follow up* pada hari ke dua perawatan didapatkan keluhan nyeri dan panas pada lesi sudah mulai berkurang disertai pus yang mengering dan mengelupas di beberapa tempat. Status dermatologis yang didapat pada distribusi generalisata tampak pustul multipel milier-lentikuler dengan dasar eritema, berkonfluens membentuk *lake of pus* disertai krusta dan skuama. Tatalaksana dilanjutkan.



**Gambar 1.** Gambaran pustul berkonfluens membentuk *lake of pus* (panah merah)

Pada hari ke lima perawatan, tidak terdapat keluhan subjektif pada pasien. Seluruh kulit pasien sudah mengelupas dan tidak didapatkan bintil berisi nanah lagi. Status dermatologis didapatkan pada distribusi generalisata tampak makula eritem multipel plakat disertai skuama. Pasien mendapatkan terapi metilprednisolon peroral dengan dosis terbagi 32 mg (16-0-16 mg), ranitidin peroral dosis 1x150 mg, dan topikal betametason valerat cream 0,1% dalam campuran urea 10% cream.

#### **Pembahasan**

Psoriasis pustulosa generalisata adalah varian psoriasis pustulosa yang ditandai dengan erupsi pustula generalisata, dapat disertai dengan gejala sistemik seperti demam, malaise, serta anoreksia. Pustul yang dihasilkan steril, berukuran 2-3 mm, beberapa pustul dapat menyatu membentuk gambaran *lake of pus*. Temuan klinis lain yang dapat ditemukan

adalah pustul subungual di bawah kuku dan gambaran *geographic tongue* pada lidah.<sup>2,6,8</sup>

Studi epidemiologi di Cina tahun 2017 mengemukakan psoriasis pustulosa generalisata secara signifikan berhubungan dengan keadaan komorbid yaitu radang pada usus, infark miokard, hipertensi, obesitas, diabetes, dislipidemia, dan sindroma metabolik.<sup>3</sup> Sedangkan faktor risiko yang mencetuskan kejadian adalah penghentian kortikosteroid secara mendadak, riwayat operasi, kehamilan, keadaan hipokalsemia, pengobatan tertentu, serta stress psikis.<sup>1</sup>

Menurut Hong 2012, terdapat beberapa obat yang dapat menginduksi terjadinya psoriasis pustulosa. Obat-obat tersebut antara lain *Tumor necrosis factor (TNF- $\alpha$ ) inhibitor*, *INF-a*, *beta blocker*, *lithium*, *ACE-inhibitor*, antimalaria, *terbinafin*, anti kejang, anti depresan, penisilin, salisilat, iodine, dan *calcium channel blocker*.<sup>9</sup>

Secara histopatologik, patogenesis PPG didasarkan pada tiga faktor utama yaitu

diferensiasi abnormal dari keratinosit, hiperproliferasi keratinosit, dan infiltrasi sel radang. Pada hiperproliferasi keratinosit terjadi pemendekan siklus sel menjadi 1,5 hari. Secara normal, pertahanan imunitas kulit diperantarai oleh limfosit-T yang bila teraktivasi akan berdiferensiasi dan menghasilkan sitokin bersifat kemotaktik serta mengaktifkan keratinosit yang akan melepaskan kemokin dan faktor lainnya sehingga dapat menarik neutrofil serta sel PMN lainnya. Pada PPG terjadi peningkatan aktifitas keratinosit sehingga kemotaksis yang dihasilkan untuk menarik PMN dan leukosit lebih banyak. Hal inilah yang menyebabkan terjadinya kumpulan pus steril pada PPG.<sup>9</sup>

Pada faktor genetik telah didapatkan hubungan antara HLA dengan psoriasis pustulosa dimana berdasarkan analisis HLA spesifik, kerentanan terhadap psoriasis terletak pada ujung distal kromosom 17 disebut sebagai *psoriasis susceptibility gene (Psor)*.<sup>6,9</sup>

Manifestasi utama PPG diawali dengan kulit kemerahan, gatal, dan rasa terbakar yang dapat disertai dengan gejala demam, malaise, nyeri sendi dan kepala. Selanjutnya kulit kemerahan akan menjadi pustul berukuran 2-3 mm yang tersebar di seluruh tubuh antara lain batang tubuh, ekstremitas, anogenital, dan daerah lipatan. Beberapa pustul juga dapat ditemukan dibawah kuku (subungual pustul), serta mukosa lidah. Beberapa pustul menyatu membentuk gambaran *lake of pus*.<sup>2,6,7</sup>

Pada PPG, tidak terdapat pemeriksaan laboratorium yang spesifik. Pemeriksaan digunakan untuk mencari faktor komorbid pada pasien serta evaluasi pengobatan. Pada pemeriksaan penunjang dapat ditemukan

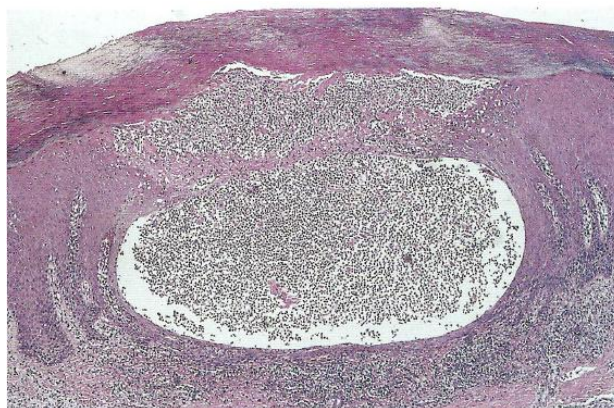
peningkatan LED, leukositosis (dapat mencapai 20.000/mm<sup>3</sup>), hipoalbuminemia, hipokalsemi, hipokalemi dan peningkatan ureum kreatinin. Pada pemeriksaan pewarnaan gram tidak didapatkan bakteri baik gram negatif maupun positif.<sup>9,10</sup>

Pada pemeriksaan histopatologi stadium awal terdapat infalamsi di demis dan dilatasi kapiler pada papilar dermis disertai infiltrasi PMN dan MN. Fase selanjutnya terjadi migrasi PMN menuju ke epidermis. Dapat juga ditemukan *kojog's spongiform pustules* atau akumulasi neutrofil dibawah stratum korneum disertai pembengkakan dan perusakan keratinosit (Gambar 2).<sup>9,11</sup>

Tahapan perubahan histopatologi pada psoriasis meliputi hiperkeratosis, parakeratosis, akantosis, migrasi granulosit neutrofilik melewati epidermis, peningkatan mitosis stratum basal, edema disertai infiltrasi sel PMN dan MN, serta pembesaran papila dermis.<sup>12</sup>

Pada pasien ini, diagnosis psoriasis pustulosa ditegakkan berdasarkan anamnesis, gambaran klinis, dan pemeriksaan penunjang. Pada anamnesis, pasien mengeluhkan muncul bintil berisi nanah di seluruh tubuh disertai rasa panas dan gatal. Sebagian bintil berisi nanah bergabung membentuk gambaran pulau. Keluhan ini disertai rasa panas dan gatal.

Pasien juga memiliki beberapa faktor risiko PPG antara lain riwayat penghentian obat kortikosteroid secara mendadak serta penggunaan obat anti nyeri yang diduga sebagian besar mengandung asam salisilat. Pada riwayat penyakit, pasien memiliki penyakit hipertensi yang tidak terkontrol.



**Gambar 2.** Kumpulan neutrofil pada epidermis (*Spongiform Kojog's*)<sup>13</sup>

Pemeriksaan fisik, pada distribusi generalisata tampak pustul multipel miliar sampai dengan lentikuler dengan dasar eritem yang berkonfluens membentuk *lake of pus* disertai skuama kuning berminyak.

Diagnosis banding pada pasien yaitu *Acute generalized exanthematous pustulosis* yang diinduksi penggunaan obat-obatan tertentu seperti antibiotik golongan penisilin, makrolid serta hipersensitivitas terhadap merkuri dan gigitan laba-laba. Gejala muncul dalam 24 jam setelah konsumsi obat dengan gambaran klinis menyerupai PPG. Penyakit ini umumnya tidak berulang bila penggunaan obat yang dicurigai dihentikan. Diagnosa banding lainnya yaitu *Subcorneal pustular dermatosis* yang ditandai dengan munculnya pustul subkorneal pada daerah batang tubuh. Pustul dapat diskret atau membentuk susunan anular, sirsinar dan serpigiosa. Penyakit ini biasanya tidak didahului gejala prodromal.<sup>9</sup>

Berdasarkan pemeriksaan penunjang pada pasien ini, ditemukan hipokalemia dan hipokalsemia. Hal ini sesuai dengan studi yang dilakukan oleh Yin tahun 2016 yang melaporkan 20 dari total 43 pasien dengan PPG mengalami kelainan elektrolit dimana kelainan yang paling sering muncul adalah hipokalemia (lima pasien) dan hipokalsemia (12 pasien).<sup>14</sup> Studi ini juga didukung oleh laporan kasus Moura tahun 2015 yang melaporkan pasien PPG dengan hipokalsemia berat. Namun demikian, patogenesis terjadinya belum jelas. Diduga hal ini terjadi karena kalsium intrasel berperan penting dalam proses proliferasi dan diferensiasi keratinosit. Selain itu proses adhesi sel juga memerlukan molekul *cadherins* yang bergantung pada kalsium intrasel.<sup>15</sup>

Pada pasien tidak dilakukan pemeriksaan pewarnaan gram dan histopatologi. Hal ini didasarkan karena pasien yang sudah mendapatkan terapi sehingga dapat mempengaruhi hasil pemeriksaan. Selain itu pasien dalam keadaan tidak stabil dan lemah. Pada pasien, berdasarkan anamnesis dan gambaran klinis yang didapatkan sudah cukup untuk menegakkan diagnosis.

Psoriasis pustulosa, sama seperti psoriasis lainnya telah dibuktikan merupakan penyakit yang sulit mencapai kesembuhan. *National Psoriasis Foundation* pada tahun 2012

telah mengeluarkan panduan tatalaksana PPG. Tatalaksana PPG meliputi beberapa lini, pada lini pertama terapi yang dianjurkan adalah golongan *TNF  $\alpha$  inhibitor* yaitu infliximab dan cyclosporine yang telah terbukti memiliki efek terapi lebih cepat. Hal ini telah dibuktikan bahwa sembilan dari sepuluh pasien yang diterapi menggunakan lini pertama mengalami kesembuhan dalam 24 jam dalam tujuh hari pengobatan.<sup>16</sup>

Pada terapi lini kedua, digunakan kortikosteroid topikal, fototerapi, *psoralen plus ultraviolet-A* (PUVA), calcipotriol topikal, takrolimus topikal, adalimumab dan etanercept.<sup>6,16</sup> Menurut Johan, modalitas terapi psoriasis meliputi terapi topikal, fototerapi, dan sistemik. Pengobatan topikal meliputi preparat ter, kortikosteroid, ditranol, *calcipotriol*, tarazoten (retinoid), emolien. Terapi sistemik yang dianjurkan adalah obat-obatan sitostatika antara lain siklosporin, siklofosamid, dan retinoid.<sup>9</sup>

Pada pasien, terapi yang diberikan adalah kortikosteroid sistemik dan topikal, emolien, serta antihistamin. Pemberian kortikosteroid topikal pada kasus psoriasis masih menjadi perdebatan. Beberapa panduan mengungkapkan bahwa terapi steroid sistemik dapat memberikan risiko perburukan serta gejala *withdrawal* pasca pengobatan. Namun pada beberapa panduan kortikosteroid masih diberikan karena memiliki efek antiinflamasi, immunosupresif, serta vasokonstriksi. Penelitian yang dilakukan oleh Al-dabagh tahun 2014 menunjukkan bahwa steroid sistemik masih diberikan terutama pada kasus psoriasis sedang-berat yang tidak memiliki akses untuk melakukan fototerapi. Dokter spesialis kulit dan kelamin di berbagai negara seperti Jerman dan Amerika masih menggunakan kortikosteroid dibandingkan terapi sistemik lainnya dalam pengobatan psoriasis. Hal ini didasarkan oleh efek kortikosteroid yang bekerja efektif pada kasus psoriasis akut. Dosis yang dianjurkan adalah 30-60 mg/hari untuk prednison. Pada kasus ini diberikan metilprednisolon yang setara dengan 40 mg prednison. Dosis ini selanjutnya diturunkan (*tapering off*) saat gejala berkurang.<sup>6,9,17</sup>

Pada pasien, diberikan terapi kortikosteroid topikal dan emolien.

Kortikosteroid topikal yang diberikan adalah betametason valerat cream 0,1% yang memiliki potensi sedang. Hal ini sesuai dengan panduan yang disarankan yaitu pemberian kortikosteroid pada kasus psoriasis pustulosa dengan kekuatan sedang-poten. Namun dibutuhkan pertimbangan lain pada pemberian kortikosteroid topikal antara lain usia serta letak lesi pasien. Pada kasus, pasien memiliki usia 74 tahun (geriatri) serta penyebaran lesi yang luas termasuk di daerah lipatan kulit yang bersifat tipis. Hal ini menjadi pertimbangan dalam pemilihan kortikosteroid untuk menghindari efek samping sistemik yang mungkin kurang bisa ditoleransi pasien geriatri, sehingga dipilih kortikosteroid potensi sedang yang masih mampu memberikan efek terhadap psoriasis dengan efek samping minimal bagi pasien.

Terapi topikal emolien merupakan terapi adjuvan yang diberikan untuk menjaga kelembaban stratum korneum, terutama pada fase penyembuhan. Emolien tidak memiliki kontraindikasi ataupun efek samping khusus sehingga dapat diberikan kepada pasien. Terapi emolien yang diberikan pada kasus ini adalah urea 10%.<sup>9,18</sup> Pada pasien juga diberikan terapi antihistamin. Antihistamin yang diberikan merupakan antagonis reseptor H2 untuk mengurangi efek gastrointestinal dari kortikosteroid sistemik. Pada kasus diberikan ranitidin dengan dosis 50 mg/12 jam intravena.

Pasien juga mengeluhkan sensasi gatal sehingga diberikan terapi antihistamin H1 generasi dua yaitu cetirizine yang dapat menghambat efek histamin akibat reaksi antigen-antibodi. Pemberian antihistamin H1 generasi dua memiliki efek sedatif yang minimal. Pada kasus diberikan cetirizine dengan dosis 10 mg.<sup>19,20</sup>

### Simpulan

Psoriasis pustulosa generalisata merupakan varian psoriasis yang ditandai dengan erupsi pustul steril generalisata akibat reaksi imunologi. Tatalaksana PPG meliputi berbagai modalitas yaitu topikal, sistemik, dan fototerapi.

### Daftar Pustaka

1. Wang Q, Zhang L. Clinical Features of Van Zumbusch type of Generalized Pustular Psoriasis in Children: a Retrospective Study of 26 Patients in Southwestern China. *An Bras Dermatol*. 2017; 92(3): 319-22
2. Gudjonsson JE, Elder JT. Dalam: Fitzpatrick's Dermatology General Medicine. Goldsmith LA, Katz SI, Gilchrist BA, Paller AS, Leffel DJ, Wolff K, eds 8th. New York: The McGraw-Hill Companies; 2012. hlm. 211-5.
3. Gisond, Mercurio MD, Idolazzi L, Girolomoni G. Concept of Remission in Chronic Plaque Psoriasis. *J Rheumatol*. 2015; 93 (42): 57-60
4. Gayatri L, Ervianti E. Studi Retrospektif: Psoriasis Pustulosa Generalisata. *Periodical of Dermatology Venerology*. 2014; 26(1): 48-55
5. Fadillah, Sofyan, Hidayat N. Laporan Kasus: Psoriasis Pustulosa Generalisata dengan Kejadian Berulang yang Di Induksi Alergen. *Jurnal Medical Profession*. 2019; 1(1): 50-5
6. Benjegerdes KE, Hyde K, Kivelevitch D, Mansouri. Pustular Psoriasis: Patophysiology Current Treatment Perspective. *Psoriasis Target and Therapy*. 2016; 6(6): 131-44
7. Djuanda A, Hamzah M, Aisah S. Dalam: Ilmu Penyakit Kulit dan Kelamin. Jakarta: Fakultas Kedokteran Universitas Indonesia; 2010. Hlm. 189-95
8. Hijra N, Boudhas A, Frikh R, Baba N, Oukabli, Boui M. Von ombusch's Pustular psoriasis Associated with Oral Terbinafine. *Journal of Dermatology Dermatologic Surgery*. 2017: 1-13
9. Johan R, Hamzah RA. Gejala Klinis dan Terapi Psoriasis Pustulosa Generalisata tipe Von Zombuch. *CDK*. 2016; 43(2): 117-22
10. Ilona S, Irawanti M. Psoriasis Pustulosa Generalisata pada Remaja yang Diterapi dengan Injeksi Metotreksat. *MDVI*. 2018; 45 (2): 88-93
11. Vougas, Dedemandi, Noutsis K. Generalized Pustular Psoriasis (Von Zumbusch type) Following Renal Transplantation Report of a Case and Review of Literature. *Hospital Chronicles*. 2007; 2(2): 89-93
12. De Rosa G, Mignogna C. The Histopathology of Psoriasis. *Reumatismo*. 2007: 46-8
13. Kaddu S, Hodl S, Soyer H. Histopathologic of Psoriasis. *Acta Dermatovenerologica*. 2013; 8(3): 94-9

14. Yin L, Xu JL, Johnston A, Yin ZQ. Systemic Abnormalities of Psoriatic: Retrospective Study. *Clinical, Cosmetic, and Investigational Dermatology*. 2016; 9: 443-9
15. Moura C, Assis L, Goes P. A Case of Acute Generalized Pustular Psoriasis Triggered by Hypocalcemia. *Case Rep Dermatol*. 2015; 7: 345-51
16. Robinson A, Van AS, Hsu S. Treatment of pustular psoriasis: from the Medical Board of the National Psoriasis Foundation. *J Am Acad Dermatol*. 2012;67(2):279-88
17. Al-Dabagh A, Al-Dabagh R, Davis S. Systemic Corticosteroids Frequently Prescribed for Psoriasis. *Journal of Cutaneous Medicine and Surgery*. 2014; 18(3): 195-9
18. Chair AM, Korman NJ, Elmetts CA. Guidelines of Care for the Management of Psoriasis and Psoriatic Arthritis. *Journal Acad Dermatol*. 2009; 60(4): 643-59
19. Katzung BG. Dalam: *Basic and Clinical Pharmacology*. Katzung BG, Masters SB, Trevor AJ, eds 12th. New York: The McGraw-Hill Companies; 2012. hlm 277-81
20. Dewoto HR. Dalam: *Farmakologi dan Terapi Edisi 5*. Gunawan, Nafrialdy. Jakarta: Fakultas Kedokteran Universitas Indonesia. 2007; hlm 273-84