

Pendekatan Diagnosis dan *Neuroimaging* pada Sindrom Sturge Weber

Fidha Rahmayani¹

¹Bagian Ilmu Penyakit Saraf, Fakultas Kedokteran, Universitas Lampung

Abstrak

Sindrom Sturge Weber (SSW) atau disebut juga *encephalofacialangiomatosis* adalah suatu sindrom neurokutaneus yang ditandai dengan angioma pada muka, kelainan vaskular dan kalsifikasi intrakranial ipsilateral, kejang, hemianopsia, dan glaukoma serta hemiparesis kontralateral. SSW merupakan suatu kelainan kongenital yang jarang terjadi dan penyebab pastinya belum diketahui. Angka kejadian SSW di Amerika Serikat 1 : 50.000; dari 13 kasus SSW didapatkan 5 anak laki-laki dan 8 anak perempuan berumur antara 8-15 tahun. Pendekatan klinis berupa manifestasi pada kulit dan saraf ditambah pemeriksaan penunjang *CT scan* kepala dengan gambaran kalsifikasi dan atrofi cerebri dapat menjadi dasar diagnosis. Tujuan penelitian ini adalah melaporkan kasus SSW dengan pendekatan klinis dan *imaging*. Kasusny adalah Anak perempuan usia 11 tahun dikonsulkan dari bagian anak dengan kelemahan anggota gerak kanan mendadak yang didahului adanya nyeri kepala. Pasien memiliki riwayat kejang sejak usia 4 bulan. Pada pemeriksaan fisik didapatkan *port wine stain* pada wajah sebelah kiri sejak lahir, paresis nervus facialis dextra disertai hemiplegi dextra. Gambaran *CT scan* kepala ditemukan gambaran kalsifikasi pada daerah cortex dan medulla pada lobus temporofrontoparietal sinistra dan hemiatrophy sinistra. Diagnosis SSW dapat ditegakkan berdasarkan manifestasi klinis yang ditemukan pada kulit dan saraf, serta ditunjang oleh pemeriksaan radiologi *CT scan* kepala berupa gambaran kalsifikasi dan atrofi kontralateral dengan hemiplegi.

Kata kunci : sindrom sturge weber (SSW), *port wine stain*, hemiplegi, kalsifikasi

Diagnostic and Neuroimaging Approach in Sturge Weber Syndrome

Abstract

Sturge Weber Syndrome (SSW) also known as encephalofacial angiomatosis is a neurocutaneous syndrome characterized by angiomas on the face, vascular abnormalities such as ipsilateral intracranial calcification, seizures, hemianopsia, glaucoma and contralateral hemiparesis. SSW is a rare congenital anomaly and the etiology is unknown. The incidence of SSW in United States 1 : 50,000. The diagnosis of SWS is straightforward in an individual with a port-wine nevus, glaucoma, clinical evidence of cerebral involvement, and neuroimaging confirmation. To report a case of Sturge Weber Syndrome by clinical manifestations and neuroimaging. A Case is 11 years old girl consulted by pediatric department with sudden hemiparesis dextra preceded of headache. The patient had a history of seizures since age 4 months. Physical examination found facial port wine stain on the left side since born, the facial nerve paresis dextra accompanied hemiplegi dextra. Head CT scan showed calcification in cortex and medulla temporofrontoparietal sinistra and hemiatrophy sinistra. SSW can be diagnosed based on the clinical manifestations such port wine stain and hemiplegic, supported by radiological examination Head CT scan showed calcification and atrophy contralateral to hemiplegic.

Keywords: sturge weber syndrom, port wine stain, hemiplegic, calcification

Korespondensi: dr. Fidha Rahmayani, M.Sc, Sp.S, alamat Jalan Purnawirawan Gang Swadaya 7 No.15 Gunung Terang B. Lampung, HP 081367740130, e-mail fidha0704@gmail.com

Pendahuluan

Sindrom Sturge Weber (SSW) atau disebut juga *encephalofacial angiomatosis* adalah suatu sindrom neurokutaneus yang ditandai dengan angioma pada muka yang secara tipikal terdapat pada muka bagian atas dan sebagian kulit kepala yang mengikuti perjalanan nervus trigeminus, kelainan vaskular dan kalsifikasi intrakranial ipsilateral, kejang, hemianopsia, glaukoma serta hemiparesis kontra lateral. SSW merupakan suatu kelainan kongenital yang jarang terjadi dan penyebab pastinya belum diketahui.¹

Angka kejadian SSW di Amerika Serikat 1 : 50.000; 1,3 dari 13 kasus SSW didapatkan 5 anak laki-laki dan 8 anak perempuan berumur

antara 8-15 tahun. Laporan kasus 2 dari 60 (3,3%) pasien SSW meninggal, sedangkan Oakes (2001) dikutip² melaporkan 4 dari 30 (14%) pasien SSW meninggal.² Di Indonesia belum ada laporan data mengenai angka kejadian SSW. Diagnosis SSW ditegakkan berdasarkan manifestasi klinis yang ditemukan pada nervus, kulit dan mata, serta ditunjang oleh pemeriksaan radiologi, EEG dan laboratorium.

Pemeriksaan radiologi dengan *CT scan* Kepala menggambarkan kalsifikasi intracranial, sering ditemukan pada daerah oksipital, parietookspital atau daerah temporal. Namun sangat jarang terjadi pada daerah frontal, selain itu sering ditemukan atrofi otak.³

Kasus

Seorang anak usia 11 tahun dikonsulkan dari bagian anak dengan kelemahan anggota gerak kanan mendadak yang didahului adanya nyeri kepala. Satu hari sebelum masuk rumah sakit pasien mengeluhkan nyeri kepala bagian belakang, disertai mual dan ingin muntah. Siang harinya mendadak tangan kanan dan kaki kanan pasien tidak bisa digerakkan sama sekali. Pasien langsung dibawa ke dokter spesialis anak sebelum akhirnya dirujuk ke RSUD Banyumas. Pada HMRS keluhan nyeri kepala dan kelemahan anggota gerak kanan menetap. Kejang, demam, pandangan kabur atau dobel, perubahan perilaku mendadak, pelo, perot, penurunan kesadaran, pusing berputar, kesemutan sesisi, riwayat trauma, gangguan BAB dan BAK disangkal.

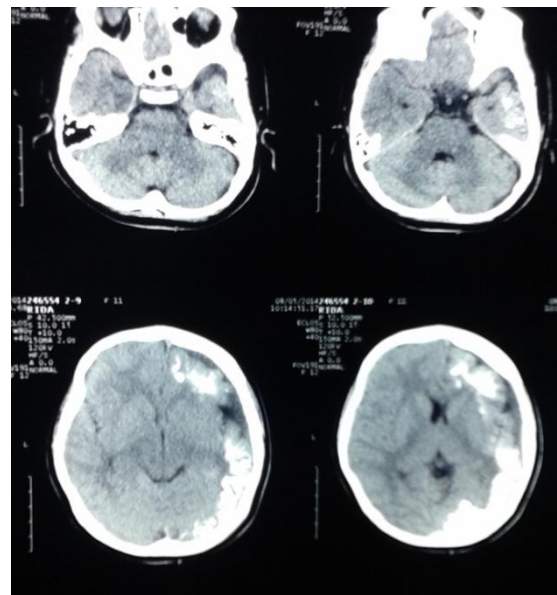
Saat berumur 4 bulan pasien memiliki riwayat kejang, badan kaku dan mata mendelik ke atas. Pasien berobat rutin ke spesialis anak dan mendapatkan obat anti kejang. Pada umur 1 tahun setelah didahului kejang, pasien mengalami kelemahan anggota gerak kanan, kaki dan tangan kanan tidak bisa digerakkan sama sekali kemudian pasien kembali berobat ke dokter anak, diberikan beberapa macam obat (ibu pasien tidak ingat nama obatnya) dan diterapi, keluhan kelemahan anggota gerak kanan berangsur membaik. Pasien masih bisa berjalan namun sedikit jinjit. Pasien tetap melanjutkan pengobatan kejang hingga berumur 6 tahun kemudian dinyatakan bebas kejang oleh dokter. Menurut ibu pasien sejak berusia 7 tahun, prestasi pasien di sekolah mulai menurun, kesulitan dalam berhitung dan lambat dalam memahami pembicaraan orang lain. Pasien terus bersekolah di sekolah biasa sampai saat ini dengan prestasi yang jauh di bawah rata-rata.

Dari hasil pemeriksaan fisik didapatkan status lokalis kulit ditemukan adanya *port wine stain* pada wajah sebelah kiri. Status neurologis ditemukan paresis nervus VII dextra, hemiplegi dextra dan hemihipotesesi dextra. Hasil pemeriksaan penunjang tidak ditemukan kelainan.

Foto CT scan Kepala

Tampak kalsifikasi di daerah cortex dan medulla di lobus temporofrontoparietal sinistra. *Midline* di tengah, tidak tampak deviasi. Sisterna ventrikel lateralis sinistra menyempit. Gyri dan sulci hemisfer sinistra

prominent. Kesan : *Sturge Weber disease* dengan hemiatrofi sinistra.



Gambar 1. Foto CT scan Kepala

Hasil konsultasi dengan bagian mata didapatkan hasil ODS belum ditemukan tanda-tanda peningkatan tekanan intraokular berupa glaukoma sekunder.

Pembahasan

Sindrom Sturge Weber (SSW) atau disebut juga *encephalofacialangiomatosis* adalah suatu sindrom neurokutaneus yang ditandai dengan angioma yang secara tipikal terdapat pada muka bagian atas dan sebagian kulit kepala yang mengikuti perjalanan nervus trigeminus, kelainan vaskular dan kalsifikasi intrakranial ipsilateral, kejang, hemianopsia, dan glaukoma serta hemiparesis kontralateral. SSW merupakan suatu kelainan kongenital yang jarang terjadi dan penyebab pastinya belum diketahui. Angka kejadian SSW di Amerika Serikat 1 : 50.000; dari 13 kasus SSW didapatkan 5 anak laki-laki dan 8 anak perempuan berumur antara 8-15 tahun.⁴

Penyebab SSW belum diketahui secara pasti, namun demikian SSW dipastikan bukan karena suatu penyakit keturunan, walaupun pernah dilaporkan ditemukan pada keluarga SSW, ataupun bukan karena konsumsi obat-obatan tertentu selama masa kehamilan. Keadaan ini diduga akibat anomali perkembangan bantalan kapiler vaskular pertama selama stadium awal vaskularisasi otak. Pada stadium ini, pasokan darah ke otak, meningen dan wajah mengalami reorganisasi,

sedangkan lapisan ektoderm primitif berdiferensiasi menjadi kulit wajah bagian atas dan lobus oksipital otak. Leptomeninge yang menyelimuti otak, kaya akan jaringan vaskularisasi, sedangkan otak di bawahnya menjadi atrofi dan mengalami kalsifikasi. Dalam keadaan normal, jaringan atau pleksus vaskularisasi ini terbentuk pada minggu keenam usia kehamilan dan mengalami regresi pada usia kehamilan 9 minggu. Kegagalan regresi ini menghasilkan jaringan residual vaskular yang akan menjadi bentuk angioma pada leptomeninge, muka, dan mata sisi ipsilateral.

Terjadinya SSW diduga juga sebagai akibat mutasi spontan sel pada saat perkembangan janin. Sel yang mengalami mutasi ini akan membelah dan menghasilkan sel-sel yang bersifat sama dengan sel yang mengalami mutasi. Jika mutasi ini terjadi pada stadium awal perkembangan janin, maka akibat yang ditimbulkan akan menjadi lebih berat, karena semakin banyak sel yang membawa sifat sel yang bermutasi tersebut.⁵

Kelainan yang ditimbulkan pada SSW merupakan suatu bentuk gangguan perkembangan pembuluh darah, yang merupakan bagian dari pembuluh darah otak, yang terjadi selama kehamilan. Pembuluh darah yang abnormal ini biasanya ditemukan pada otak bagian oksipital atau parietal atau daerah lain dari otak, bahkan pada beberapa kasus tertentu ditemukan pada kedua belah sisi otak. Pembuluh darah otak yang abnormal berhubungan dengan fungsi otak yang abnormal. Dengan adanya pertumbuhan pada anak, sisi otak yang terkena akan menjadi atrofi serta terjadi penumpukan kalsium pada pembuluh darah otak yang mengalami kelainan. Hal ini tampak pada pemeriksaan foto kepala dan *CT scan*.⁴

Mekanisme terjadinya penumpukan kalsium pada korteks belum diketahui secara pasti, namun fenomena ini diduga berhubungan dengan peningkatan permeabilitas kapiler akibat hipoksia jaringan korteks di bawah angiomatosis. Angiomatosis pada wajah yang berupa bercak merah anggur yang dikenal dengan *port wine stain* (PWS) merupakan suatu pelebaran progresif sistem pembuluh darah kapilar yang abnormal. Kelainan ini terutama terdapat pada permukaan dermis dengan jarak 0,5 mm dari dermis, tetapi pada beberapa pasien dapat

meluas ke seluruh dermis. Lesi ini terjadi karena hilangnya sel-sel nervus setempat, sehingga menyebabkan berkurangnya inervasi terhadap pembuluh darah. Inervasi pembuluh darah yang menurun mengakibatkan hilangnya regulasi aliran darah dermis dan terjadinya pelebaran pembuluh darah. Disfungsi neurologis disebabkan oleh karena efek sekunder kerusakan jaringan otak dan sekitarnya, manifestasinya berupa kejang, hemiparesis, atau defisit neurologis lain. Gambaran patologi kulit berupa *dull red patches* yang iregular yang terdistribusi pada satu atau lebih divisi nervus trigeminus, sedangkan di otak ditemukan kalsifikasi.

Manifestasi klinis antara lain :

Kejang. Kejang pada awalnya bersifat lokal dan kontralateral, tetapi dapat pula berkembang menjadi kejang umum yang biasanya terjadi pada umur 3 hari - 4 tahun. Kejang dapat bertambah berat dan semakin sering sesuai dengan bertambahnya umur. Tipe, frekuensi, dan derajat berat kejang tidak berhubungan dengan luas angioma pada kulit. Kejang terjadi oleh karena hasil iritasi kortikal oleh serebral angioma, yang diikuti dengan proses hipoksia, iskemia dan gliosis. **Epilepsi.** Epilepsi ditemukan pada 75-90% SSW. **Hemiparesis.** Hemiparesis bersifat kontralateral terhadap letak nevus pada wajah dengan insidens 25-56%, terjadi akibat efek sekunder dari iskemia dengan oklusi pembuluh darah dan trombotik. Hemiparesis biasanya terjadi secara perlahan-lahan, dapat menetap dan menghilang dalam beberapa jam setelah kejang. Hemiparesis sering diikuti dengan hemiatropi anggota gerak, berkurangnya sensibilitas dan adanya hemianopsia homonim. Tonus otot bersifat spastik disertai gejala piramidal. **Stroke-like episode.** Episode *transient* akan diikuti oleh episode yang menyerupai *stroke*. Keadaan ini ditemukan pada 14 dari 20 pasien SSW. **Retardasi mental.** Retardasi mental terjadi pada 50%-60% pasien dan lebih banyak pada pasien dengan gangguan bilateral. Retardasi mental disebabkan karena kejang umum yang lama sehingga meningkatkan atrofi otak akibat hipoksia yang luas.⁶

Pasien SSW tidak dapat disembuhkan dengan pengobatan simptomatis. Kejang dan epilepsi diatasi dengan pemberian obat anti kejang seperti fenobarbital, dilantin, atau karbamazepin, atau anti epilepsi lain sesuai

dengan kondisi pasien. Bila dengan pemberian obat ini kejang tidak berhenti, maka dapat dilakukan tindakan pembedahan berupa reseksi lobus otak yang terkena, reseksi korpus kalosum, atau bila diperlukan dilakukan hemisferektomi total, yang hanya dilakukan pada bayi di bawah 1 tahun dengan kejang yang tidak dapat diatasi dengan pemberian obat anti kejang.

Glaukoma harus dideteksi dan diobati secara dini dengan melakukan operasi atau pemberian tetes mata untuk mencegah kebutaan. Tindakan operasi trabekulektomi atau goniotomi dapat menjadi pilihan lain. Nevus pada wajah dapat dihilangkan dengan terapi laser, yang terbukti efektif menghancurkan lesi vaskular tanpa merusak kulit yang normal. Paresis atau paralisis yang biasanya hemi dan kontralateral terhadap letak lesi dapat ditangani dengan fisioterapi, berupa stimulasi, hidroterapi dan terapi wicara, sesuai dengan defisit neurologis atau keterlambatan yang terjadi pada pasien tersebut.⁷

Prognosis SSW tergantung luas bagian otak yang terkena, berhubungan dengan derajat keparahan serangan kejang dan cenderung menjadi progresif walaupun telah mendapatkan perawatan yang optimal. Banyak pasien dilaporkan menjadi lebih berat penyakitnya, epilepsi sulit dikendalikan, penglihatan terganggu bahkan dapat terjadi kebutaan, kelumpuhan fokal memburuk, dimensia dan meninggal.⁸

Simpulan

Diagnosis sindrom Sturge Weber dapat ditegakkan dengan *CT scan* kepala, dengan karakteristik kalsifikasi intrakranial yang sering ditemukan pada daerah oksipital, parietooksipital atau pada daerah temporal, dan sangat jarang terjadi pada daerah frontal, selain itu sering ditemukan atrofi otak.

Daftar Pustaka

1. Behrman RE, Kliegman RM, Jenson HB. Neurocutaneous syndromes. Dalam: Behrman RE, Kliegman RM, Jenson HB, eds. Nelson textbook of pediatrics. Edisi ke-16. Philadelphia: WB Saunders; 2000.
2. Del Monte MA. Sturge weber syndrome. eMed J. 2001;7.
3. Enjolras. Sturge weber syndrome Dalam: Behrman RE, Kliegman RM, Jenson HB, eds. Nelson textbook of pediatrics. Edisi ke-16. Philadelphia: WB Saunders, 2000.
4. Kramer U, Kahana E, Horer Z. Outcome of infant with unilateral sturge weber syndrome and early onset seizures. Dev Med Child Neurol. 2000;42:756-9.
5. Menkes JH. Neuromuscular disorders. Dalam: Menkes JH, eds. Textbook of child neurology. Edisi ke-4. Philadelphia: Lea and Febiger; 1990. h.570-3.
6. Pinton F, Chiron C, Eljorjas O, Motte J, Syrota A, Dulac O. Early single photon emission computed tomography in Sturge Weber syndrome. J Neurol Neurosurg Psy. 1997; 63:616-21.
7. Portiilla P, Husson B, Lasjaunias P, Landrieu P. Sturge Weber disease with repercussion on the prenatal development of the serebral hemisphere. Am J Neuroradiol. 2002; 23:490-2.
8. Rivello JJ. Sturge weber syndrome. eMed J. 2001; 10:123-9.