

Jurnal Majotity Nugroho 2014

By Hendri Busman

WORD COUNT

2859

TIME SUBMITTED

19-JUN-2019 10:40AM

PAPER ID

48000543

**Protective Effect of Binahong Leaves (*Anredera Cordifolia* (Tenore) Steenis)
Ethanol Extract In Histopatological View of Liver Damage Induced by
Ethanol**

Nugroho, M. D., Busman, M., Fiana, D.N
Faculty of Medicine Lampung University

Abstract

Free radical can occur in combustion such as smoke, cooking, fuel combustion in engines and vehicles. The aimed is to determine the protective effect of ethanol extract of leaves binahong against liver damage caused by free radicals. This study is a randomized experimental study using 25 male rats (*Spreague dawley*) as subject, wich were devided randomly into 5 groups dan given treatment for 10 days. K1 (normal control wich control only given aquadest), K2 (negative control which only given ethanol 10 ml/kgBW), K3 (given ethanolic extract of binahong leaves 50 mg/kgBW and ethanol 50% 10 ml/kgBW), K4 (given ethanolic extract of binahong leaves 100 mg/kgBW ethanol 50% 10 ml/kgBW), K5 (given ethanolic extract of binahong leaves 200 mg/kgBB and ethanol 50% 10 ml/kgBW). Result show that avarage score of liver damage on K1 : $0,12 \pm 0,11$; K2 : $1,76 \pm 1,77$; K3 : $1,36 \pm 0,17$; K4 : $1,2 \pm 0,2$; K5 : $0,28 \pm 0,11$. Results of *Mann-Whitney* test between all treat²¹ent groups and positive control group show $p < 0.05$. But between the K3 and K4 and K1 and K2 obtai²²n $p > 0.05$. In conclusion, the leaf extract binahong have protective effects at doses of 50 mg / kgBW, 100 mg /kgBW and 200 mg/kgBW.

Keywords: free radicals, experimental, *Anredera cordifolia*

Efek Protektif Ekstrak Etanol Daun Binahong (*Anredera Cordifolia* (Tenore) Steenis) Terhadap Gambaran Histopatologi Hati Tikus Putih yang Diinduksi oleh Etanol

Abstrak

Radikal bebas dapat terjadi pada kejadian pembakaran seperti merokok, memasak, pembakaran bahan bakar pada mesin dan kendaraan bermotor. Penelitian ini yang bertujuan untuk mengetahui efek protektif ekstrak etanol daun binahong terhadap kerusakan hati yang terjadi akibat radikal bebas. Penelitian ini merupakan studi eksperimental dengan menggunakan subjek penelitian 25 ekor tikus jantan galur *Sprague dawley* dengan 5 ulangan tiap kelompok. Tikus dibagi menjadi 5 kelompok yaitu : K1 (Kontrol normal), K2 (diberi etanol 10ml/kgBB/hari), K3 (diberi ekstrak etanol daun binahong 50mg/kgBB/hari dan etanol 10ml/kgBB/hari), K4 (diberi ekstrak etanol daun binahong 100mg/kgBB/hari dan etanol 10ml/kgBB/hari) dan K5 (diberi ekstrak etanol daun binahong 200mg/kgBB/hari dan etanol 10ml/kgBB/hari). Hasil analisis penelitian didapatkan skor rata-rata gambaran kerusakan pada kelompok perlakuan : K1 : $0,12 \pm 0,11$; K2 : $1,76 \pm 1,77$; K3 : $1,36 \pm 0,17$; K4 : $1,2 \pm 0,2$; K5 : $0,28 \pm 0,11$. Hasil uji *Mann-Whitney* antara semua kelompok perlakuan dan kelompok kontrol positif didapatkan $p < 0,05$. Namun antara kelompok K3 dan K4 serta K1 dan K2 didapatkan $p > 0,05$. Jadi dapat disimpulkan bahwa ekstrak daun binahong memiliki efek protektif pada dosis 50 mg/kgBB, 100 mg/kgBB dan 200 mg/kgBB.

Kata kunci : Radikal bebas, eksperimental, *Anredera cordifolia*

Pendahuluan

Di zaman yang modern sekarang ini radikal bebas tersebar di manamana, pada setiap kejadian pembakaran seperti merokok, memasak, pembakaran bahan bakar pada mesin dan kendaraan bermotor. Paparan sinar ultraviolet yang terus-menerus, pestisida dan pencemaran lain di dalam makanan kita, bahkan karena olah raga yang berlebihan menyebabkan tidak adanya pilihan selain tubuh harus melakukan tindakan protektif (Sauriasari, 2006).

Pada konsentrasi tinggi radikal bebas dan bahan sejenisnya berbahaya bagi makhluk hidup dan merusak semua bagian pokok sel. Radikal bebas juga mengganggu produksi normal DNA (Asam deoksiribonukleat) dan merusak lipid pada membran sel (Arief, 2012).

Salah satu zat yang tergolong sebagai radikal bebas adalah alkohol dan etanol. Metabolisme etanol di dalam sel hati menyebabkan peningkatan produksi radikal bebas dengan berbagai mekanisme sehingga terjadi stres oksidatif yang akan merusak jaringan hati. Reaksi antara etanol dengan H_2O_2 dan radikal reaktif spesies yang lain akan menghasilkan radikal hidroksietil yang merupakan oksidan kuat (Hernawati, 2011).

Senyawa-senyawa yang mampu menghilangkan, membersihkan, menahan efek radikal disebut antioksidan (Arief, 2012). Keanekaragaman hayati Indonesia sangat berpotensi dalam penemuan senyawa baru sebagai antioksidan (Selawa dkk., 2013). Salah satu tumbuhan yang menarik untuk diteliti sebagai komponen aktif antioksidan adalah binahong (*Anredera cordifolia* (Ten.) Steenis). Binahong merupakan tanaman rambat yang tersebar luas dan banyak di temukan di Indonesia. Secara empiris beragam khasiat binahong telah diakui, untuk mengatasi beberapa penyakit seperti luka bakar, kanker dan jantung (Selawa dkk., 2013).

Metode

Penelitian ini menggunakan metode eksperimental laboratorik dengan rancangan acak terkontrol dengan menggunakan 25 ekor tikus jantan galur *Sprague dawley* dengan 5 ulangan tiap kelompok. Tikus dibagi menjadi lima kelompok yaitu : K1 (Kontrol normal), K2 (diberi etanol 10ml/kgBB/hari), K3

(diberi ekstrak etanol daun binahong 50mg/kgBB/hari dan etanol 10ml/kgBB/hari), K4 (diberi ekstrak etanol daun binahong 100mg/kgBB/hari dan etanol 10ml/kgBB/hari) dan K5 (diberi ekstrak etanol daun binahong 200mg/kgBB/hari dan etanol 10ml/kgBB/hari).

Pembuatan ekstrak diawali dengan pengilingan daun hingga menjadi serbuk. Serbuk yang dihasilkan kemudian ditimbang, serbuk tersebut diekstraksi menggunakan etanol sebagai pelarut. Masukkan satu bagian serbuk simplisia ke dalam maserator, tambahkan 10 bagian pelarut. Rendam selama 6 jam pertama sambil sesekali diaduk, kemudian diamkan selama 18 jam. Pisahkan maserat dengan cara pengendapan, sentrifugasi, dekantasi atau filtrasi. Ulangi proses penyaringan sekurang-kurangnya dua kali dengan jenis dan jumlah pelarut yang sama (Depkes, 2009).

Tikus dilakukan penimbangan berat badan dan di adaptasikan selama satu minggu. Masing-masing perlakuan diberikan dengan menggunakan sonde oral selama 10 hari. Setelah 10 hari, tikus dianastesi Ketamine-xylazine 75-100 mg/kg + 5-10 mg/kg secara IP dan dilakukan euthanasia dengan metode *cervical dislocation*. Setelah tikus dipastikan mati lalu dilakukan laparotomi dan diambil bagian jantung tikus. Setelah itu dilakukan fiksasi dengan formalin 10% lalu dibuat sediaan Hematoxylin Eosin dengan potongan longitudinal pada bagian hati. Pengamatan dilakukan dengan menggunakan mikroskop cahaya perbesaran 400 kali. Gambaran histopatologi yang diamati dengan sistem skor yaitu, 0 = normal, 1 = bengkak keruh < 50%, 2 = bengkak keruh > 50 % dan 3 = nekrosis. Diamati dalam 5 lapang pandang untuk setiap sample.

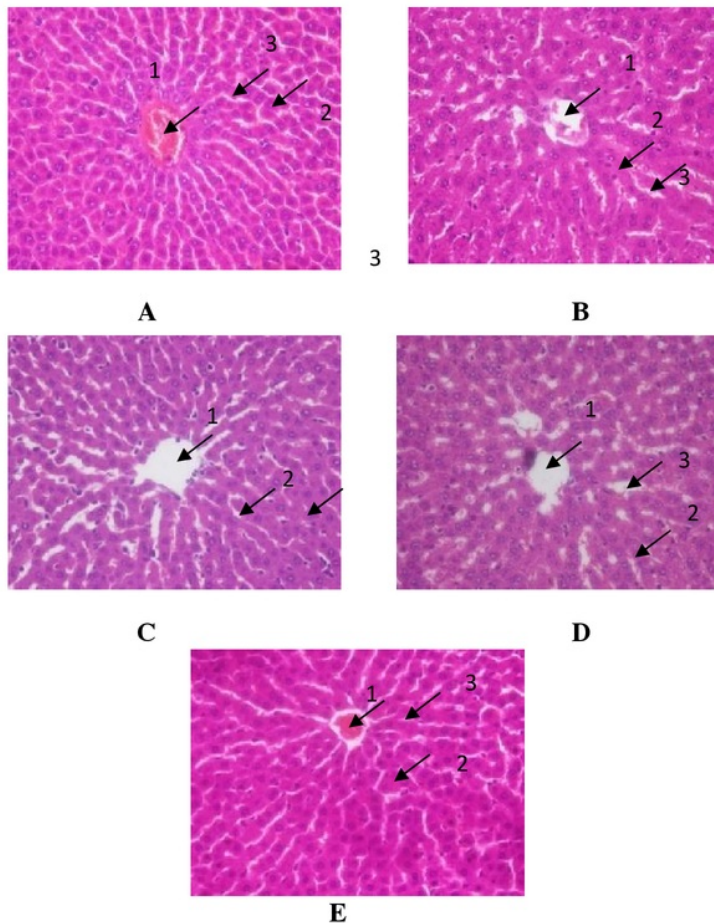
Data hasil pengamatan dilakukan uji analisis statistik. Hasil penelitian dianalisis apakah memiliki distribusi normal ($p > 0,05$) atau tidak secara statistik dengan uji normalitas *Shapiro-Wilk* karena jumlah sampel ≤ 50 . Kemudian dilakukan uji homogenitas *Levene* untuk mengetahui apakah dua atau lebih kelompok data memiliki varians yang sama ($p > 0,05$) atau tidak. Jika varians data berdistribusi normal dan homogen, akan dilanjutkan dengan metode *one way ANOVA*. Namun, apabila distribusi data tidak normal dan varians data tidak homogen (tidak memenuhi syarat parametrik), akan diuji dengan uji *Kruskal*

Wallis. Jika pada uji *one way ANOVA* atau *Kruskal Wallis* menghasilkan nilai $p < 0,05$ (hipotesis dianggap bermakna) maka akan dilanjutkan dengan melakukan analisis *Post Hoc LSD* atau *Mann Whitney* untuk mengetahui perbedaan antar kelompok yang lebih terinci.

Hasil

A. Gambaran Histopatologi Sel Hati Tikus

Dari hasil pengamatan dengan perbesaran 400x di dapatkan gambaran histopatologis seperti pada Gambar 1 yang merupakan perwakilan dari tiap kelompok.



Gambar 1. Gambaran histopatologi hati tikus K1-K5 dengan pewarnaan H.E seraf perbesaran 400x
Keterangan : A = K1, B = K2, C = K3, D = K3, E = K5, 1 = Vena Sentralis, 2 = Hepatosit, 3 = Sinusoid

B. Analisis Mikroskopik Gambaran Histopatologi Sel Hati Tikus

Setelah dilakukan pembuatan preparat organ hati. Dilakukan pengamatan dengan perbesaran 400x pada lima lapang pandang dari tiap sample. Dari hasil pengamatan didapatkan skor kerusakan seperti pada Tabel 1.

Tabel 1. Skor rata-rata kerusakan hati

Kelompok Perlakuan	Skor Kerusakan Hati					Rerata
	I	II	III	IV	V	
Kelompok Kontrol Normal (K1)						
Tikus 1	0	0	0	0	0	0
Tikus 2	0	0	0	0	0	0
Tikus 3	0	1	0	0	0	0,2
Tikus 4	0	0	1	0	0	0,2
Tikus 5	0	1	0	0	0	0,2
Kelompok Kontrol Positif (K2)						
Tikus 1	2	2	2	1	2	1,8
Tikus 2	2	2	1	2	2	1,8
Tikus 3	2	2	2	2	2	2
Tikus 4	2	1	1	2	2	1,6
Tikus 5	2	2	1	2	1	1,6
Kelompok Perlakuan (K3)						
Tikus 1	1	1	2	1	2	1,4
Tikus 2	1	1	1	2	1	1,2
Tikus 3	1	1	1	1	2	1,2
Tikus 4	1	1	1	2	2	1,4
Tikus 5	2	2	1	1	2	1,6
Kelompok Perlakuan (K4)						
Tikus 1	1	1	2	0	1	1
Tikus 2	1	1	2	1	1	1,2
Tikus 3	1	1	1	2	2	1,4
Tikus 4	1	0	1	2	1	1
Tikus 5	1	1	2	1	2	1,4
Kelompok Perlakuan (K5)						
Tikus 1	0	0	0	0	0	0,2
Tikus 2	0	0	1	0	0	0,2
Tikus 3	0	0	0	1	0	0,2
Tikus 4	0	1	0	1	0	0,4
Tikus 5	1	1	0	0	0	0,4

Hasil penelitian dianalisis apakah memiliki distribusi normal ($p > 0,05$) atau tidak secara statistik dengan uji normalitas *ShapiroWilk* dan didapatkan

distribusi normal. Kemudian dilakukan uji homogenitas *Levene* untuk mengetahui apakah dua atau lebih kelompok data memiliki varians yang sama ($p > 0,05$) atau tidak dan didapatkan nilai $p = 0,009$ yang artinya varians data tidak sama maka hasil uji *one way ANOVA* pada tabel berikutnya tidak valid. Oleh karena itu, sebagai alternatif maka dilakukanlah uji *Kruskal–Wallis*. Dengan uji *Kruskal–Wallis* diperoleh nilai $p = 0,001$. Oleh karena nilai $p < 0,05$, maka dapat diambil kesimpulan bahwa paling tidak terdapat perbedaan perubahan infiltrasi lemak pada sel otot jantung tikus antara dua kelompok. Untuk mengetahui kelompok mana yang mempunyai perbedaan, maka dilakukan analisis *Post Hoc Mann–Whitney* dan didapatkan hasil seperti pada Tabel 2.

Tabel 2. Hasil uji statistik perbandingan antar kelompok (analisis *MannWhitney*)

Kelompok	K1	K2	K3	K4	K5
K1	-	0,008	0,008	0,008	0,058
K2	-	-	0,014	0,009	0,008
K3	-	-	-	0,228	0,008
K4	-	-	-	-	0,008
K5	-	-	-	-	-

Pembahasan

Pada kelompok kontrol normal (K1) terdapat pembengkakan sel $< 50\%$ pada dua lapang pandang dari dua sampel yang berbeda. Pembengkakan sel yang minimal ini sangat mungkin terjadi walaupun tidak diperiksa secara pasti, kebersihan kandang dan stress pada tikus merupakan salah satu faktor penting pada kesehatan tikus.

Kelompok kontrol positif (K2) memiliki kerusakan yang signifikan bila dibandingkan dengan kontrol normal ($p < 0,05$). Hal ini sesuai dengan penelitian Chen (2010) bahwa dosis 5g/kgBB dapat merusak hati (Chen,2010). Hal ini dikarenakan metabolisme metanol sebagian besar terjadi di hati, karena itu salah satu organ yang mengalami kerusakan akibat metanol adalah hati.

Etanol dapat menimbulkan kerusakan pada hepar disebabkan karena radikal bebas, asetaldehid dan rasio NAD : NADH. Metabolisme etanol di dalam sel hepar menyebabkan peningkatan produksi radikal bebas dengan berbagai

mekanisme sehingga terjadi stres oksidatif yang akan merusak jaringan hati (Hernawati, 2011).

Metabolisme alkohol mempengaruhi rasio NADH : NAD, NADH yang tinggi menyebabkan peningkatan produksi asam lemak pada sel hepar. Sebagian besar kerusakan jaringan sel hepar alkoholik kronik diakibatkan oleh asetaldehid yang tertimbun di dalam hati dan dibebaskan ke dalam darah setelah seseorang minum alkohol dalam jumlah besar. Asetaldehid sangat reaktif dan berikatan secara kovalen dengan gugus amino, nukleotida dan fosfolipid untuk membentuk *adduct*. Salah satu akibat dari pembentukan *adduct*-asetaldehid adalah menurunnya pembentukan protein yang membentuk partikel lipoprotein hati dan berkurangnya sekresi protein yang dependent-tubulin. Sebagai akibat gangguan mekanisme sekretorik terjadi penimbunan trigliserol dan protein di dalam hati. Penimbunan protein menyebabkan influs air ke dalam hepatosit dan pembengkakan hati ikut serta menimbulkan hipertensi porta dan kerusakan arsitektur hati (Marks *et al.*, 2000) Pembengkakan ini menyebabkan batas antar sel menghilang, lempeng hepatosit tampak tidak menyatu dan tidak teratur. Selain itu, gambaran yang di dapat karena pembengkakan sel ini adalah sinusoid yang terlihat menyempit atau hilang (Glostein *et al.*, 2008).

Nekrosis tidak ditemukan pada semua kelompok perlakuan. Nekrosis adalah kematian sel yang secara morfologis dapat dilihat dari hilangnya integritas plasma dan pembengkakan sitoplasma. Selain itu, nekrosis juga dapat memicu inflamasi lokal yang diduga berasal dari bagian sel yang terlepas. Bagian ini yang akan merangsang sistem imun. (Glostein *et al.*, 2008)

Pemberian ekstrak daun binahong pada semua kelompok perlakuan yaitu dengan dosis 50 mg/kgBB (K3), 100 mg/kgBB (K4) dan 200 mg/kgBB (K5) menunjukkan terjadinya penurunan kerusakan sel yang bermakna ($p < 0,05$) bila dibandingkan dengan kelompok kontrol positif yang hanya di berikan etanol. Namun kelompok perlakuan dengan dosis 50 mg/kgBB (K3) dan 100 mg/kgBB (K4) memiliki efektifitas penurunan kerusakan sel yang tidak jauh berbeda. Hal ini ditunjukkan dari hasil analisis statistik yang tidak bermakna ($p > 0,05$).

Pada kelompok perlakuan K5 yang menggunakan dosis ekstrak daun binahong sebesar 200 mg/kgBB menunjukkan efektifitas terbaik dalam menurunkan kerusakan sel akibat etanol. Hal ini disimpulkan dari data statistik yang menunjukkan bahwa tidak terdapat perbedaan bermakna ($p>0,05$) antara kelompok perlakuan K5 dengan kelompok perlakuan kontrol normal. Hal ini dikarenakan metabolisme etanol di dalam sel hepar menyebabkan peningkatan produksi radikal bebas dengan berbagai mekanisme sehingga terjadi stres oksidatif yang akan merusak jaringan hati. Sedangkan hasil penelitian Astuti (2013) menunjukkan bahwa tumbuhan binahong memiliki senyawa-senyawa bioaktif yaitu senyawa fenol, flavonoid, saponin, terpenoid, steroid dan alkaloid, dimana beberapa dari senyawa tersebut telah terbukti memiliki efektifitas sebagai antioksidan. Antioksidan ini dapat menghambat oksidasi dengan cara bereaksi dengan radikal bebas reaktif membentuk radikal bebas tak reaktif yang relatif stabil (Arief 2012).

Antioksidan primer adalah antioksidan yang berfungsi untuk mencegah terbentuknya radikal bebas baru, karena kemampuannya untuk merubah radikal bebas yang ada sebelum bereaksi. Contoh antioksidan primer di dalam tubuh manusia adalah enzim superoksida dismutase (SOD). Enzim ini sangat penting sekali, dikarenakan dapat melindungi sel-sel dalam tubuh akibat kerusakan yang ditimbulkan oleh radikal bebas. Kinerja enzim ini dipengaruhi oleh beberapa mineral seperti Mn, Zn, Cu, dan Se (Kumalaningsih 2007). Penambahan antioksidan (AH) primer dengan konsentrasi rendah pada lipida dapat menghambat atau mencegah reaksi autooksidasi lemak dan minyak. Penambahan tersebut dapat menghalangi reaksi oksidasi pada tahap inisiasi maupun propagasi. Radikalradikal antioksidan (A^*) yang terbentuk pada reaksi tersebut relatif stabil dan tidak mempunyai cukup energi untuk dapat bereaksi dengan molekul lipida lain membentuk radikal lipida baru (Gordon, 1990).

Antioksidan sekunder adalah senyawa penangkap radikal bebas yang mampu mencegah terjadinya reaksi berantai, sehingga tidak terjadi kerusakan yang lebih hebat. yang dapat mengikat oksigen, sehingga tidak mendukung

kelangsungan reaksi oksidasi oleh radikal bebas, misalnya vitamin C (Atmosukarto dan Mitri, 2003).

1 Flavonoid merupakan salah satu golongan fenol alam terbesar, mengandung 15 atom karbon dalam inti dasarnya, yang tersusun dalam konfigurasi C6-C3-C6, yaitu dua cincin aromatis yang dihubungkan oleh satuan tiga karbon yang dapat atau tidak dapat membentuk cincin ketiga. Flavonoid sering terdapat sebagai glikosida. Flavonoid 1 melakukan aktivitas antioksidan dengan cara menekan pembentukan spesies oksigen reaktif, baik dengan cara menghambat kerja enzim maupun dengan mengikat logam yang terlibat dalam produksi radikal bebas. Mekanisme kerja flavonoid sebagai antioksidan sebagai berikut (Kumar *et al.*, 2011):

- 2 1) Flavonoid menghambat kerja enzim yang terlibat dalam reaksi produksi anion superoksida, misalnya xanthin oksidase dan protein kinase. Flavonoid juga menghambat kerja siklooksigenase, lipooksigenase, mikrosomal monooksigenase, glutathion-S-transferase, mitokondrial suksinoksidase, dan NADH oksidase.
- 2) Sejumlah senyawa flavonoid efisien dalam mengikat logam, diantaranya logam besi bebas dan tembaga bebas yang dapat meningkatkan pembentukan spesies oksigen reaktif.
- 3) Flavonoid mempunyai nilai potensial reduksi yang rendah, sehingga mudah mereduksi radikal superoksida, peroksil, alkoksil, dan hidroksil.

Simpulan

Simpulan dari penelitian ini ialah ekstrak etanol daun binahong (*Anredera cordofolia* (Ten.) Steenis) dengan dosis 50 mg/kgBB, 100 mg/kgBB dan 200 mg/kgBB memiliki efek protektif yang bermakna terhadap kerusakan hati tikus yang diinduksi oleh etanol. Dan ekstrak etanol dengan dosis 200 mg/kgBB menunjukkan efektifitas terbaik dalam penurunan kerusakan hati tikus putih yang diinduksi oleh etanol

Daftar Pustaka

- Arief, S. 2012. Radikal bebas. *Bulletin pediatrik Unair*. Surabaya. 1 : 1-9
- Atmosukarto K, Mitri R. 2003. Mencegah penyakit degeneratif dengan makanan. *Cermin Dunia Kedokteran* 140: 41-48.
- Astuti, S.M. 2013. Skrining fitokimia dan uji aktifitas antibiotika ekstrak etanol daun, batang, bunga, dan umbi tanaman binahong (*andriodera cordifolia* (ten.) steenis). *Bulletin Balai Besar Pengujian Mutu dan Sertifikasi Obat Hewan (BBPMSOH)*. 19 : 1-13
- Departemen Kesehatan Republik Indonesia. 2009. *Farmakope Herbal Indonesia Edisi Pertama*. Jakarta. 1 : 174-175
- Chen, Xi. 2010. Protective effect of quercetin on liver injury induced by ethanol. *Pharmacognozy Magazine*. 6 : 135141.
- Glostein, P., Kromer, G. 2008 Cell death by necrosis : towards a molecular definition. *Biochemical Science*. 32(1) : 3842
- Gordon, M. 1990. The mechanism of antioxidant action in vitro. *Food Antioxidant*. Elsevier. London. 1 : 1-18
- Hernawati. 2011. Gambaran Efek Toksik Etanol pada Sel Hati. Karya tulis ilmiah. Bandung: Universitas Pendidikan Indonesia
- Kumalaningsih. 2006. *Antioksidan alami penangkal radikal bebas*. Trubus Agrisarana. Surabaya. 1 : 50-56
- Kumar, S., Gupta, P., Sharma, S., and Kumar, D., 2011, A Review on Immunostimulatory Plants, Review. *Journal of Chinese Integrative Medicine*. 9(2) : 117-128.
- Marks, D. B., Marks, A. D., Smith, C. M. 2000. *Biokimia kedokteran dasar*. EGC. Jakarta. 25 : 576.
- Sauriasari, R. Mengenal dan menangkal radikal bebas. 2006. www.chemistry.org/artikel_kimia/biokimia/mengenal-dan-menangkal-radikal-bebas/. Diakses pada 2 Oktober 2013.
- Selawa, W., Runtuwene, M.R.J., Citraningtyas, G. 2013. Kandungan flavonoid dan kapasitas antioksidan total ekstrak etanol daun binahong [*andriodera cordifolia*(ten.)steenis]. *Jurnal Ilmiah Farmasi*. 2(1).

Jurnal Majotity Nugroho 2014

ORIGINALITY REPORT

21%

SIMILARITY INDEX

PRIMARY SOURCES

1	dokumen.tips Internet	97 words — 3%
2	khatarinameldawati93.blogspot.com Internet	73 words — 3%
3	etheses.uin-malang.ac.id Internet	64 words — 2%
4	digilib.unila.ac.id Internet	58 words — 2%
5	eprints.umm.ac.id Internet	54 words — 2%
6	media.neliti.com Internet	31 words — 1%
7	07zainsilohan.blogspot.com Internet	27 words — 1%
8	www.scribd.com Internet	26 words — 1%
9	journal.unair.ac.id Internet	23 words — 1%
10	es.scribd.com Internet	21 words — 1%
11	eprints.undip.ac.id Internet	17 words — 1%

12	ejournal-s1.undip.ac.id Internet	16 words — 1%
13	jatekdij.hu Internet	12 words — < 1%
14	issuu.com Internet	11 words — < 1%
15	F. Zhang, D. Zhang, Jianguo Yang, Beizhi Li. "Kinematics and singularity analysis of a 3-DOF parallel kinematic machine", IEEE International Conference Mechatronics and Automation, 2005, 2005 Crossref	11 words — < 1%
16	adoc.tips Internet	10 words — < 1%
17	aoac.blogspot.com Internet	9 words — < 1%
18	202.114.90.40 Internet	9 words — < 1%
19	Tahara Dilla Santi. "Uji Toksisitas Akut dan Efek Antiinflamasi Ekstrak Metanol dan Ekstrak n-Heksana Daun Pepaya (Carica papaya L)", Pharmaceutical Sciences and Research, 2015 Crossref	7 words — < 1%
20	Supriyadi Supriyadi, I Made Djaja, Haryoto Kusnoputranto. "Factors involved on Vessel Sanitation in Pangkalbalam harbor of Pangkalpinang 2005", Makara Journal of Health Research, 2010 Crossref	7 words — < 1%
21	Liu, YaoBin, YuanMing Zhang, Robert S. Nowak, and Liliya Dimeyeva. "Diaspore characteristics and ecological adaptation of Bromus tectorum L. from different distribution regions", Journal of Arid Land, 2013. Crossref	7 words — < 1%

22 Radiyati Umi Partan, Rachmat Hidayat, Yeni Agustin, Mgs Irsan Saleh et al. "The Efficacy of Lerek Fruits (Phrynium maximum) Extract Related Body Weight, Lipid Profile and Leptin in Wistar Rats-Induced High Fat Diet", BioScientia Medicina, 2017 6 words — < 1%

Crossref

EXCLUDE QUOTES OFF
EXCLUDE BIBLIOGRAPHY OFF

EXCLUDE MATCHES OFF