

VOLUME 3 • NOMOR 1 • FEBRUARI 2016

ISSN 2356-332X



JURNAL AGROMEDICINE UNILA

JURNAL KESEHATAN DAN AGROMEDICINE

Diterbitkan oleh TIM JURNAL AGROMEDICINE UNILA



JOURNAL AGROMEDICINE UNILA

JURNAL KESEHATAN DAN AGROMEDICINE

ISSN 2356-332X

VOLUME 3, NOMOR 1, FEBRUARI TAHUN 2016

DAFTAR ISI

LAPORAN KASUS

- Multigravida Hamil 35 Minggu dengan Asma pada Kehamilan**
Desti Wulan Handayani, Rodiani..... 1-6
- Wanita Usia 60 Tahun dengan Episode Depresif Sedang dan Gejala Somatis**
Aironi Irsyahma, Mukhlis Imanto..... 7-12

ARTIKEL PENELITIAN

- Analisis Faktor-Faktor Motivasi dan Persepsi yang Mempengaruhi Penulisan Resep sesuai Formularium di Instalasi Rawat Jalan RSUP Dr. M. Djamil, Padang**
Rasmi Zakiah Oktarlina, Almahdy A, Deddi Prima Putra..... 13-18
- Pengaruh Protektif dan Kuratif Pemberian Suplemen Jus Buah Naga Putih (Hylocereus undatus) terhadap Histologi Tubulus Seminiferus Tikus Putih (Rattus norvegicus) Dewasa Galur Sprague dawley yang Diinduksi Siproteron Asetat**
Dwi Waskita Utama, Sutyarso, Hendri Busman, Soraya Rahmanisa..... 19-25

TINJAUAN PUSTAKA

- Peran Pemberian ASI Eksklusif terhadap Status Gizi dan Tumbuh Kembang pada Anak Usia Dini**
Andrian Reza Saputra..... 26-30

[ARTIKEL PENELITIAN]

Pengaruh Protektif dan Kuratif Pemberian Suplemen Jus Buah Naga Putih (*Hylocereus undatus*) terhadap Histologi Tubulus Seminiferus Tikus Putih (*Rattus norvegicus*) Dewasa Galur *Sprague dawley* yang Diinduksi Siproteron Asetat

Dwi Waskita Utama¹, Sutyarso², Hendri Busman², Soraya Rahmanisa³

¹Mahasiswa, Fakultas Kedokteran, Universitas Lampung

²Bagian Biologi, Fakultas Matematika dan Ilmu Pengetahuan Alam, Universitas Lampung

³Bagian Biologi Molekular, Fakultas Kedokteran, Universitas Lampung

Abstrak

Ketiadaan anak dalam perkawinan pada waktu lama akan menjadi masalah, hal ini disebut infertilitas. Keadaan ini akan mengancam keutuhan rumah tangga. Infertilitas merupakan kegagalan hamil atau melahirkan setelah 12 bulan atau lebih, berhubungan seks teratur tanpa pelindung. Infertilitas bukan masalah perempuan saja karena 25% sampai 50% infertilitas disebabkan pria, sehingga dibutuhkan pencegahan dan pengobatan yang aman. Salah satu pilihan menggunakan suplemen jus buah naga putih. Penelitian ini bertujuan untuk mengetahui pengaruh suplemen jus buah naga putih terhadap histologi tubulus seminiferus tikus putih yang diinduksi siproteron asetat. Penelitian menggunakan 25 tikus dipisah menjadi 5 kelompok. K1: pakan biasa, P1: jus buah naga putih 1 ml selama 24 hari, P2: induksi siproteron asetat 2 mg selama 7 hari, P3: jus buah naga putih 1 ml selama 24 hari kemudian induksi siproteron asetat 2 mg selama 7 hari, dan P4: induksi siproteron asetat 2 mg selama 7 hari kemudian jus buah naga putih 1 ml selama 24 hari. Hasil menunjukkan rerata jumlah sel spermatosit primer pada K, P1, P2, P3, dan P4 adalah 375,20±8,408, 381,40±11,082, 320,00±6,519, 346,00±8,276, dan 331,60±4,930. Rerata jumlah sel spermatid adalah 345,60±11,216, 362,80±16,843, 306,00±6,205, 333,00±6,042, dan 323,60±4,506. Rerata diameter tubulus seminiferus adalah 311,32±7,86, 314,84±23,01, 286,91±5,89, 310,45±3,86, dan 309,30±2,01. Simpulan, jus buah naga putih mampu meningkatkan spermatosit primer dan spermatid. [J Agromed Unila 2016. 3(1):19-25]

Kata kunci: buah naga putih, infertilitas, siproteron asetat

Protective and Curative Effect of White Dragon Fruit (*Hylocereus undatus*) Juice Supplement to Seminiferous Tubules Histology of White Rat (*Rattus norvegicus*) Sprague dawley Strain Induced by Cyproterone Acetate

Abstract

No children in marriage will be a problem, this is called infertility. This situation would threaten integrity of household. Infertility is the failure to conceive birth after 12 months or more and unprotected regular sexual intercourse. Infertility is not just a woman's problem, because 25% to 50% infertility is caused to male, so it takes prevention and treatment safely. One option is using a white dragon fruit. This study's aim is to determine the effect of supplementation white dragon fruit juice against seminiferous tubules histology white rats induced by cyproterone acetate. The study used 25 mice separated into 5 groups. K1: regular feed, P1: white dragon fruit juice 1 ml for 24 days, P2: induction cyproterone acetate 2 mg for 7 days, P3: white dragon fruit juice 1 ml for 24 days then induction of cyproterone acetate 2 mg for 7 days, P4: induction cyproterone acetate 2 mg for 7 days and then white dragon fruit juice 1 ml for 24 days. Result showed mean number of primary spermatocytes K, P1, P2, P3, and P4 was 375.20±8.408, 381.40±11.082, 320.00±6.519, 346.00±8.276, and 331.60±4.930. Mean number of spermatid cells was 345.60±11.216, 362.80±16.843, 306.00±6.205, 333.00±6.042, and 323.60±4.506. Mean diameter of seminiferous tubules was 311.32±7.86, 314.84±23.01, 286.91±5.89, 310.45±3.86, and 309.30±2.01. It concluded that white dragon fruit juice improved primary spermatocytes and the spermatids. [J Agromed Unila 2016. 3(1):19-25]

Keywords: cyproterone acetate, infertility, white dragon fruit

Korespondensi: Dwi Waskita Utama | Jln. Abdul Muis Gang Abdul Muis 7 Gedong Meneng Bandar Lampung | HP. 082280529424 | e-mail: dwiwaskita141114@gmail.com

Pendahuluan

Dalam kehidupan budaya di Indonesia nilai anak memang masih memiliki arti yang begitu penting. Ketiadaan anak dalam perkawinan pada waktu lama akan menjadi masalah, karena ada keyakinan keadaan ini akan mengancam keutuhan rumah tangga. Masalah seperti ini atau sering disebut infertilitas tidak hanya menyangkut kesehatan fisik semata-mata, tetapi juga berdampak psikologis dan sosial bagi pasangan yang mengalaminya.¹

Kemandulan atau infertilitas merupakan kegagalan untuk hamil atau melahirkan setelah 12 bulan atau lebih berhubungan seks tanpa pelindung secara teratur.²

Masyarakat masih berpandangan bahwa ketidaksubarannya menderita wanita saja, sehingga menghambat pria mencari pengobatan yang berujung pada lambatnya penegakan diagnosis. Penelitian *National Survey on Family Growth* di Amerika Serikat (1995) mendapatkan kurang lebih 7,1% pasangan suami istri memiliki masalah infertilitas. Dari jumlah tersebut, 40% didapat oleh pria, 40% yang lain menyerang wanita, sekitar 10% mengenai kedua pasangan, sisanya tidak diketahui penyebabnya. Infertilitas menjangkiti satu dari 25 pria di Amerika Serikat. Lebih dari 90% kasus karena rendahnya jumlah sperma, rendahnya kualitas sperma atau keduanya.³

Angka infertilitas di Indonesia berkisar 12-15%. Banyaknya pasangan infertilitas di Indonesia dapat diperhitungkan dari banyaknya wanita yang pernah kawin dan tidak mempunyai anak yang masih hidup. Menurut Sensus Penduduk terdapat 12% baik di desa maupun di kota, atau sekitar 3 juta pasangan infertil tersebar di seluruh Indonesia.⁴

Ada banyak faktor yang mempengaruhi infertilitas sel sperma di antaranya adalah faktor perilaku seperti nutrisi, merokok, dan olahraga. Selain itu, asupan obat juga berkontribusi terhadap infertilitas sperma.⁵

Salah satu obat yang dapat menginduksi terjadinya infertilitas pada pria adalah siproteron asetat. Obat ini termasuk golongan agen antiandrogen yang biasa dipakai untuk terapi hirsutisme pada wanita.⁶

Kasus infertilitas pada pria dapat dicegah dengan mengkonsumsi buah-buahan yang mengandung antioksidan. Salah satu buah yang mengandung antioksidan yang tinggi adalah buah naga putih (*Hylocereus undatus*).⁷

Zat aktif berkhasiat dalam daging buah naga yang memiliki potensi antioksidan paling tinggi, yaitu golongan polifenol terutama asam galat.^{8,9}

Metode

Penelitian ini menggunakan metode penelitian eksperimental dengan rancangan acak lengkap. Penelitian, dilaksanakan di Laboratorium Biologi Molekuler, *Animal House*, dan Laboratorium Histologi Fakultas Kedokteran Universitas Lampung. Penelitian dilakukan selama 31 hari. Untuk memenuhi aspek etika, maka penelitian ini telah disetujui oleh Komisi Etik Penelitian Kesehatan Fakultas Kedokteran Universitas Lampung, dalam bentuk Surat Persetujuan Etik Nomor 2734/UN26/8/DT/2015 pada tanggal 18 Desember 2015.

Alat dan bahan yang digunakan, yaitu blender, *sput oral*, dan sonde lambung tikus, *cover glass*, *object glass*, alat bedah (*dissecting set*), mortar, mikroskop, buah naga, sediaan siproteron asetat, alkohol murni 70-100%, NaCl 0,9%, parafin, xylol, dan zat warna haematoksin.

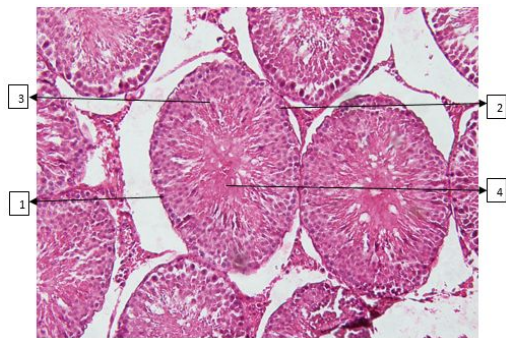
Jumlah sampel yang digunakan adalah 25 ekor tikus dibagi menjadi lima kelompok secara acak, yaitu kelompok K: diberi akuades 1 ml secara oral dan pakan standar selama 31 hari; kelompok P1: diberi jus buah naga putih 1 ml secara oral selama 24 hari; kelompok P2: diberi siproteron asetat 2 mg/hari secara oral dalam 1 ml air selama 7 hari; kelompok P3: diberi jus buah naga putih 1 ml secara oral selama 24 hari dan kemudian diberi siproteron asetat 2 mg/hari dalam 1 ml air selama 7 hari; dan kelompok P4: diberi siproteron asetat 2 mg/hari dalam 1 ml air selama 7 hari dan kemudian diberikan jus buah naga putih 1 ml secara oral selama 24 hari.

Siproteron asetat didapat dari komposisi sediaan obat Diane 35 yang mengandung bahan utama *cyproterone acetate* 2 mg + *ethinylestradiol* 0,035 mg. Buah naga putih segar diperoleh dari pasar tradisional bernama Pasar Tugu di Kota

Bandar Lampung. Awalnya buah naga dipisahkan daging dan kulitnya dengan cara dikupas. Setelah itu daging buah naga putih diblender tanpa ditambahkan air (konsentrasi buah naga 100%) untuk mendapat jus buah naga putih sebanyak 1 cc. Kemudian jus buah naga disaring dengan kain yang bersih untuk memisahkan dengan bijinya. Jus buah naga dan induksi siproteron asetat diberikan kepada hewan uji menggunakan sonde lambung yang terhubung dengan spuit 1 cc.

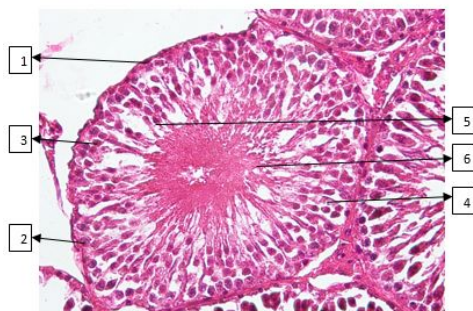Hasil

Hasil penelitian terhadap histologi tubulus seminiferus pada kelompok K terlihat semua fase sel spermatogenik tersusun rapi sesuai siklusnya, disajikan pada gambar 1.



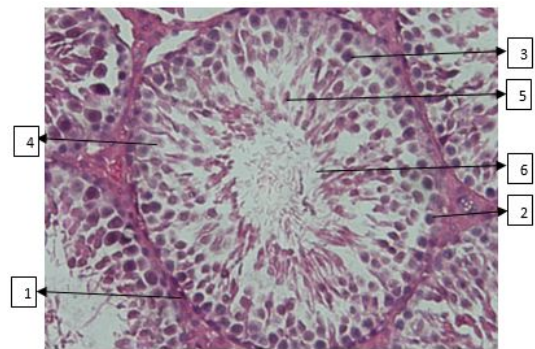
Gambar 1. Histologi tubulus seminiferus testis tikus K pewarnaan H.E. (1) spermatogonium; (2) spermatosit primer; (3) spermatid; (4) spermatozoa. (Pembesaran 200 kali)

Pada gambar 2, terlihat sel-sel spermatogenik kelompok P1 mirip dengan kelompok K. Sel-sel spermatozoa memenuhi lumen tubulus seminiferus.



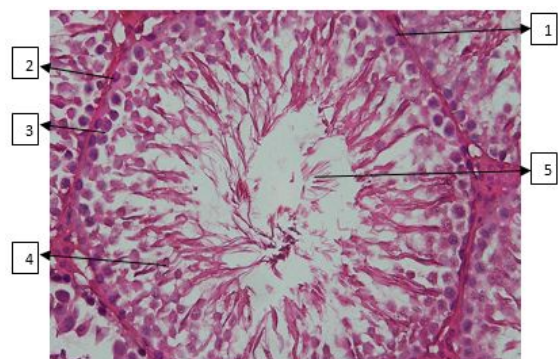
Gambar 2. Histologi tubulus seminiferus testis tikus P1 pewarnaan H.E. (1) Mioid; (2) spermatogonium; (3) spermatosit primer; (4) seroli; (5) spermatid; (6) spermatozoa. (Pembesaran 400 kali)

Pada gambar 3, terlihat susunan sel-sel spermatogenik kelompok P2 tidak terlalu padat dan juga tidak terlalu rapi. Bagian lumen tubulus seminiferus tidak sepadat pada kelompok K dan P1. Proses spermatogenesis dan spermiogenesis tetap berjalan meskipun tikus telah diinduksi siproteron asetat, hal ini ditandai dengan masih adanya sel-sel spermatogenik.

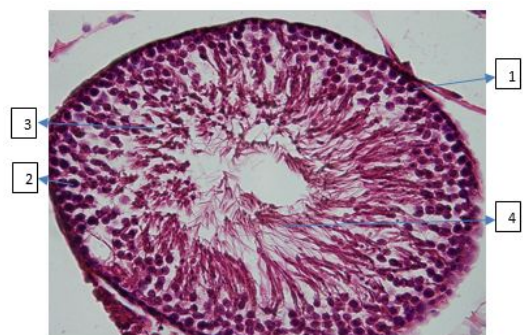


Gambar 3. Histologi tubulus seminiferus testis tikus kelompok P2 pewarnaan H.E. (1) Mioid; (2) Spermatogonium; (3) Spermatosit primer; (4) Sertoli; (5) Spermatid; (6) Spermatozoa. (Pembesaran 400 kali)

Pada gambar 4, terlihat tubulus seminiferus kelompok P3 sedikit berbeda dengan P2. Terlihat perbaikan berupa peningkatan jumlah sel spermatogenik dan spermatozoa yang berada di lumen tubulus seminiferus. Susunan sel-sel terlihat rapi namun tidak sepadat K dan P1.



Gambar 4. Histologi tubulus seminiferus testis tikus kelompok P3 dengan pewarnaan H.E. (1) Mioid; (2) Spermatogonium; (3) Spermatosit primer; (4) Spermatid; (5) Spermatozoa. (Pembesaran 400 kali)



ambar 5. Histologi tubulus seminiferus testis tikus kelompok P4 dengan pewarnaan H.E. (1) Spermatogonium; (2) Spermatisit primer; (3) Spermatid; (4) Spermatozoa. (Pembesaran 400 kali)

Pada gambar 5, tubulus seminiferus kelompok P4 terlihat mengalami perbaikan jika dibandingkan dengan P2. Susunan fase sel terlihat rapi jika dibandingkan P2. Sel-sel spermatozoa mengisi lumen tubulus seminiferus. Tetapi ukuran diameter lumen tubulus seminiferus sama seperti kelompok P3, lebih lebar jika dibandingkan dengan K dan P1.

Hasil analisis terhadap histologi tubulus seminiferus tikus putih dewasa yang diberi suplemen jus buah naga putih dan induksi siproteron asetat disajikan pada Tabel 1. Rerata jumlah sel spermatisit primer dan sel spermatid terbanyak pada kelompok P1 dan yang paling sedikit pada kelompok P2.

Pembahasan

Berdasarkan hasil penelitian yang telah dilakukan menunjukkan jumlah sel spermatisit primer P1 meningkat jika

dibandingkan dengan K. Jumlah sel spermatisit primer P2 mengalami penurunan jika dibandingkan dengan K. Serta terjadi peningkatan pada P3 dan P4 jika dibandingkan dengan P2, tetapi jumlah sel spermatisit primer P3 dan P4 belum dapat mencapai jumlah sel spermatisit primer seperti pada K. Pada uji *One Way Anova* diperoleh $p < 0,05$ menandakan terdapat perbedaan yang bermakna.

Hasil penelitian menunjukkan pemberian siproteron asetat (perlakuan P2) menyebabkan penurunan jumlah sel spermatisit primer. Menurunnya jumlah sel spermatisit primer diakibatkan oleh perubahan hormonal dan kerusakan sel-sel spermatogenik akibat efek dari SPA yang memicu sel menghasilkan spesies oksigen reaktif (ROS). ROS merupakan kondisi terjadinya peningkatan kerusakan seluler terkait oksigen. Pada sel yang terkena radiasi, terjadi kerusakan berupa sitotoksitas maupun genotoksitas. Kerusakan genotoksitas salah satunya peningkatan jumlah mikronukleus.¹⁰⁻¹² Genotoksitas dari siproteron asetat telah dipelajari pada limfosit manusia melalui kesalahan aberasi kromosom.¹³ Genotoksitas didefinisikan sebagai sifat senyawa yang menyebabkan ketidakstabilan genetik hingga kerusakan DNA mengubah sistem biologis dan fungsional tubuh. Genotoksik menyebabkan perubahan biosintesis protein dan metabolisme DNA, perubahan struktur kromosom, dan kesalahan replikasi DNA.¹⁴ Spermatisit termasuk sel yang sangat sensitif terhadap pengaruh luar.¹⁵

Tabel 1. Hasil Analisis Histologi Tubulus Seminiferus terhadap Jumlah Sel Spermatisit Primer, Jumlah Sel Permatid, dan Ukuran Diameter Tubulus Seminiferus Masing-Masing Perlakuan

Variabel Terikat	Variabel Bebas (Pemberian Suplemen Jus Buah Naga Putih)				
	K	P1	P2	P3	P4
Jumlah sel spermatisit primer (sel)	375,20±8,41 ^a	381,40±11,08 ^a	320,00±6,52 ^b	346,00±8,27 ^c	331,60±4,93 ^d
Jumlah sel spermatid (sel)	345,60±11,22 ^a	362,80±16,84 ^a	306,00±6,20 ^b	333,00±6,04 ^a	323,60±4,51 ^a
Diameter tubulus seminiferus (µm)	311,32±7,86 ^a	314,84±23,01 ^a	286,91±5,89 ^b	310,45±3,86 ^a	309,30±2,01 ^a

Keterangan:

Hasil rerata (X ±Standar Deviasi); rerata yang diikuti **huruf sama** pada satu variabel yang sama tidak berbeda nyata ($p > 0,05$), sedangkan jika diikuti oleh **huruf berbeda** menunjukkan berbeda nyata ($p < 0,05$); K: akuades; P1: jus buah naga putih 1 ml oral 24 hari; P2: siproteron asetat 2 mg/hari dalam 1 ml air selama 7 hari; P3: jus buah naga putih 1 ml oral 24 hari kemudian diinduksi siproteron asetat 2 mg/hari dalam 1 ml air selama 7 hari; P4: siproteron asetat 2 mg/hari dalam 1 ml air selama 7 hari kemudian diberi jus buah naga putih 1 ml oral 24 hari.

Pada P3 dan P4 terdapat peningkatan jumlah sel spermatosit primer dibandingkan dengan P2. Dan perbandingan perbedaan antar kelompok menunjukan antara P1 dengan P2, P1 dengan P3, P1 dengan P4 menunjukan terdapat perbedaan bermakna. Hal ini membuktikan pemberian suplemen jus buah naga putih berpengaruh terhadap kelompok yang diinduksi siproteron asetat. Hal ini karena efek genotoksik yang dihasilkan progestin dapat dikurangi dengan penggunaan antioksidan.¹⁶ Semakin besar total fenol, maka aktivitas antioksidannya semakin besar pula.¹⁷ Asam fenolat berperan dalam mencegah kanker, dan antigenotoksik.¹⁸ Salah satu yang memiliki total fenol larut adalah buah naga.¹⁹

Hal ini menyebabkan terjadinya efek protektif dan kuratif buah naga terhadap jumlah sel spermatosit primer. Hasil penelitian menunjukan peningkatan jumlah sel spermatosit primer pada P3 dan P4 namun belum dapat mencapai jumlah sel spermatosit primer seperti pada K. Hal ini karena dosis suplemen jus buah naga putih yang diberikan belum cukup untuk memberikan efek penangkal radikal bebas pada sel spermatosit primer. Vitamin C lebih efektif sebagai antioksidan dalam konsentrasi yang tinggi.²⁰

Hasil penelitian menunjukan jumlah sel spermatid P1 meningkat dibandingkan dengan K. Jumlah sel spermatid P2 menurun dibandingkan dengan K. Peningkatan pada P3 dan P4 jika dibandingkan dengan P2, tetapi jumlah sel spermatid P3 dan P4 belum dapat mencapai jumlah sel spermatid seperti pada K. Uji *One Way Anova* diperoleh $p < 0,05$ menandakan terdapat perbedaan yang bermakna. Hasil penelitian didapatkan jumlah sel spermatid lebih sedikit daripada sel spermatosit primer. Karena telah terjadi gangguan pada siklus spermatogenesis nya. Penurunan jumlah sel spermatosit menyebabkan jumlah sel spermatid juga menurun karena spermatosit yang mengalami meiosis kedua menjadi spermatid menurun.²¹ Hambatan dari salah satu tahapan spermatogenesis mempengaruhi tahapan selanjutnya.²²

Peningkatan kadar ROS akan menimbulkan stress oksidatif akibat kadar ROS melebihi ambang batas pertahanan

antioksidan tubuh sehingga akan terjadikerusakan dan apoptosis sel, jaringan dan organ.¹² Radikal bebas juga dapat mengakibatkan kerusakan DNA spermatozoa pada integritas DNA dalam inti kemudian terjadi kematian sel.^{23,24} Membran sel spermatogenik terdiri dari sejumlah besar asam lemak tak jenuh rantai panjang yang rentan terhadap peroksidasi lipid.²⁵ Peroksidasi lipid mengakibatkan gangguan sintesis dan sekresi GnRH hipotalamus. Kegagalan ini menyebabkan kegagalan hipofisis melakukan sintesis dan sekresi FSH maupun LH. Selanjutnya, diikuti oleh kegagalan sel Leydig mensintesis testosteron dan sel Sertoli tidak mampu melakukan fungsinya.²⁶

Radikal bebas dari polusi lingkungan dan makanan dicegah dengan mengkonsumsi antioksidan, seperti betakaroten, vitamin C, dan E serta flavonoid dan golongan polifenol.²⁷ Antioksidan alami mampu melindungi tubuh terhadap kerusakan yang disebabkan spesies oksigen reaktif, mampu menghambat terjadinya penyakit degeneratif serta mampu menghambat peroksidasi lipid pada makanan. Antioksidan alami banyak terkandung dalam bahan pangan sayur dan buah. Salah satu buah yang tinggi antioksidan adalah buah naga.²⁸ Buah naga putih sebagai salah satu tanaman tropis memiliki antioksidan yang cukup tinggi, diantaranya *carotenoid*, *phenolic*, dan *betalain*. Ketiga zat aktif tersebut berperan dalam proses regenerasi sel dan dapat meningkatkan kesuburan pria.²⁹ Aktivitas antioksidan dari senyawa fenol terbentuk karena kemampuan senyawa fenol membentuk ion fenoksida yang dapat memberikan satu elektronnya kepada radikal bebas.³⁰

Hasil penelitian menunjukan ukuran diameter tubulus seminiferus P1 membesar dibanding K. Ukuran diameter tubulus seminiferus P2 mengecil dibanding K. Ukuran diameter tubulus seminiferus P3 dan P4 tidak berbeda jauh dengan K. Pada uji *One Way Anova* diperoleh $p < 0,05$ menandakan terdapat perbedaan yang bermakna. Mengecilnya ukuran diameter tubulus seminiferus P2 diakibatkan oleh terganggunya sistem hormonal pada testis karena induksi siproteron asetat. Mengecilnya ukuran diameter tubulus seminiferus disebabkan kadar hormon FSH

terganggu, sehingga tidak dapat mempertahankan ukuran diameter tubulus seminiferus.²¹ Penurunan FSH dan LH, akan mengakibatkan menurunnya testosteron. Penurunan testosteron ini mengakibatkan turunnya libido seksual, spermatogenesis, dan ukuran diameter tubulus seminiferus.³¹ Siproteron asetat termasuk jenis hormon progesteron alamiah yang sangat kuat efek antiandrogeniknya.³²

Dosis tinggi dari siproteron asetat telah dilaporkan dapat menekan spermatogenesis dan libido pada pria. Analog GnRH dan progestin sendiri nyata akan menekan LH dan FSH. Rendahnya tingkat testosteron disebabkan oleh penekanan LH yang akan menurunkan libido dan parameter androgen-dependent lainnya.³³ CPA menghambat tindakan perifer testosteron dan menekan sekresi gonadotropin dengan menjaga umpan balik negatif pada hipofisis.³⁴

Supresi pada sekresi GnRh akan berakibat sekresi FSH dan LH juga menurun. Penurunan FSH akan mempengaruhi sel sertoli dalam menghasilkan nutrisi dan *androgen binding protein* (ABP). Penurunan ABP akan berakibat pada gangguan spermatogenesis seperti penurunan jumlah sel spermatogonium. Spermatogonium merupakan *stem cell* dari sel-sel spermatogenik, jika spermatogonium berkurang maka terjadi degenerasi sel spermatozoa.³⁵

Simpulan

Suplemen jus buah naga putih berpengaruh terhadap jumlah sel spermatis primer dan spermatid serta ukuran diameter tubulus seminiferus yang diinduksi antiandrogen siproteron asetat.

Daftar Pustaka

- Demartoto A. Dampak infertilitas terhadap perkawinan. Surakarta: Universitas Sebelas Maret; 2008.
- Inter-agency Working Group on Reproductive Health in Crises. Buku pedoman lapangan antar-lembaga kesehatan reproduksi dalam situasi darurat bencana. Australia: Estudio 3 for RAISE; 2010.
- Firman S. Infertilitas pria akibat kerja. Kalbe CDK-195. 2012; 39(7):508-11.
- Yusnita E. Hubungan pengetahuan tentang masa subur dengan kejadian infertilitas pada pasangan infertil di Kelurahan Bantar Gebang Bekasi Tahun 2012. Jurnal Kesehatan Medistra; 2012.
- Ong BP. Benefits of dragon fruit [tesis]. Malaysia: Tunku Abdul Rahman College; 2011.
- Ikatan Apoteker Indonesia. Informasi spesialite obat. Jakarta: Ikatan Apoteker Indonesia; 2010.
- Visioli F. Antioxidant to enhance infertility. Corvallis: Oregon State University; 2010.
- Choo WS, Yong WK. Antioxidant properties of two species of hylocereus fruits. Advances in Applied Science Research. 2011; 2(3):418-25.
- Rebecca OPS, Boyce AN, Chandran S. Pigment identification and antioxidant properties of red dragon fruit (*Hylocereus polyrhizus*). African Journal of Biotechnology. 2010; 9(10):1450-4.
- Shantiningsih RR, Suwaldi, Astuti I, Mudjosemedi M. Peningkatan jumlah mikronukleus pada mukosa gingiva kelinci setelah paparan radiografi panoramik. Maj Ked Gi. 2013; 20(2):119-25.
- Tolbert PE, Shy C, Allen JW. Micronuclei and other nuclear anomalies in buccal smears: Metode Development. Mutat Res Elsevier. 1992; 271(1):69-77.
- Sikka S. Role of oxidative stress and antioxidant in andrology. Journal of Andrology. 2004; 25 (1) 2699-722.
- Siddique YH, and Afzal M. A review on the genotoxic effects of some synthetic progestins. Int J Pharmacol. 2008; 4(6): 410-30.
- Siswandono SB. Kimia medisinal. Surabaya: Airlangga University; 2000.
- Johnsons M, Everitt B. Essential reproduction. London: Blackwell Sci Pub Oxford; 1990.
- Ahmad S, Hoda A, Afzal M. Additive action of vitamin C and E against hydrocortisone induced genotoxicity in human lymphocytes chromosomes. Int J Vit Nutr Res. 2002; 72:204-9.

17. Walter M, Marchesan E. Phenolic compounds and antioxidant activity of rice. *Biol Technol.* 2011; 54(2):371-7.
18. Kampa M, Alexaki VI, Notas G, Nifli AP, Nistikaki A, Hatzoglou A, et al., Antiproliferative and apoptotic effects of selective phenolic acids on T47D human breast cancer cells: potential mechanisms of action. *Breast Cancer Res.* 2003; 6:63-74.
19. Mahattanawee K, Manthey JA, Luzio G, Talcott ST, Goodner K, Baldwin EA. Total antioxidant activity and fiber content of select florida-grown tropical fruits. *J Agric Food Chem.* 2006; 54:7355-63.
20. Suparni. Pengaruh pemberian vitamin C terhadap jumlah sperma dan morfologi sperma mencit jantan dewasa yang dipaparkan monosodium glutamat (MSG) [Tesis]. Medan: Universitas Sumatra Utara; 2009.
21. Kalsum U, Ilyas S, Hutahaean S. Pengaruh pemberian vitamin C dan E terhadap gambaran histologis testis mencit (*Mus musculus* L.) yang dipajankan monosodium glutamat. *Saintia Biologi.* Medan: Univesitas Sumatera Utara; 2013.
22. Tajudin M. Cara keluarga berencana untuk pria. Jakarta: Fakultas Kedokteran Universitas Indonesia; 1986.
23. Aitken RJ, Krausz C. Oxidative stress, DNA damage and Y chromosome. *Reproduction.* 2001; 122:497-506.
24. Tremellen K. Oxidatif stress and male infertility-a clinical perspective. *Oxford Journal.* 2008; 14(3):243-58.
25. Wresdati T, Astawan M, Hastanti LY. Profil imunohistokimia superoksida dismutase (SOD) pada jaringan hati tikus dengan kondisi hiperkolesterolemia. *Journal Hayati.* 2006; 85-9.
26. Nugroho CA. Pengaruh minuman beralkohol terhadap jumlah lapisan sel spermatogenik dan berat vesikula seminalis mencit. *Widya Warta Jurnal Ilmiah Universitas Katolik Widya Mandala Madiun.* 2007; 33(1).
27. Pandey, Kanti B, Syed IR. Plant polyphenols as dietary antioxidants in human health and disease. Department of Biochemistry. *Oxidative Medicine and Cellular Longevity.* 2009; 2(5):270-8.
28. Oktaviani EP. Kualitas dan aktivitas antioksidan minuman probiotik dengan variasi ekstrak buah naga merah (*Hylorelceus polyrhizus*). *Jurnal Teknobiologi.* 2014; 1-15.
29. Nurliyana R, Syed Zahir I, Mustapha, Aisyah MR, Kamarul Rahim K. Antioxidant study of pulps and peels of dragon fruits: a comparative study. *International Food Research Journal.* 2010; 17(1):367-75.
30. Dhianawaty D, Ruslin. Kandungan total polifenol dan aktivitas antioksidan dari ekstrak metanol akar imperata cylindrica (L) Beauv. (alang-alang). Departemen Biokimia Biologimolekuler; 2015.
31. Elpiana. Pengaruh monosodium glutamat terhadap kadar hormon testosteron dan berat testis pada tikus putih jantan (*Rattus norvegicus*) [tesis]. Program Studi Ilmu Biomedik. Padang: Universitas Andalas; 2011.
32. Baziad A. Sindrom ovarium polikistik dan penggunaan analog GnRH. Departemen Obstetri dan Ginekologi; 2012.
33. Roy S, Kapilashrami MC, Shrivastav TG, Roy S, Anupam. Recent advances in hormonal male contraception. *Health And Population Perspective and Issues.* 2002; 25(4):159-76.
34. Savidou I, Deutsch M, Soutati AS, Koudouras D, Kafiri G, Dourakis SP. Hepatotoxicity induced by cyproterone acetate: a report of three cases. *World J Gastroenterol.* 2006; 12:7551-5.
35. Wiji I. Pengaruh filtrat buah pepaya (*Carica pepaya* L) muda terhadap jumlah spermatozoa [skripsi tidak diterbitkan]. Malang: Jurusan Biologi Fakultas MIPA Universitas Muhammadiyah Malang; 2006.