

Potensi Ekstrak Etanol Daun Pare (*Momordica charantia* L.) sebagai Alternatif Obat Penyembuh Luka pada Punggung Mencit Jantan (*Mus musculus* L.)

Wound Healing Potential of an Ethanolic Extract of Bitter Melon Leaves (*Momordica charantia* L.) to Heal Back Injury on Male Mice (*Mus musculus* L.)

Muhammad Pazry*, Hendri Busman, Nuning Nurcahyani, dan Sutyarso

Jurusan Biologi FMIPA Universitas Lampung
Jl. Prof. Dr. Sumantri Brojonegoro No.1 Bandar Lampung, Lampung, Indonesia 35145
e-mail : muhammad.pazry@gmail.com

ABSTRACT

*The leaves of bitter melon (*Momordica charantia* L.) contains flavonoid, tannin and saponin which plays a role in wound healing. The purpose of this study was to determine the effect of bitter melon leaves (*M. charantia* L.) ethanolic extract on wound healing the back injury on male mice. The parameters of this study were the length of wound closure and histopathological observations by looking at the level of epithelialization, the number of new blood vessels, and the number of inflammatory cells. This study was conducted in a complete randomized design. The mice were divided into five groups: [K (+)], [K (-)], [P1], [P2], [P3], each group consist four mice. All of mice was wounded by cut on the back skin about 1,5 cm in length. The wound were treated every two times a day for 9 days, K(+) is given povidone iodine as a positive control, K(-) is given 95% ethanol as a negative control, P1 is given 50% ethanolic extract of bitter melon, P2 is given 75% ethanolic extract of bitter melon and P3 is given 100% ethanolic extract of bitter melon. On the 10th day, one of the mice from all of groups was taken to observe the histopathology of their skin. The results showed that the leaf extract of bitter melon has wound healing potential by accelerate the healing process of back skin's wound in mice and has best histopathology picture compared to controls.*

*Keywords : Bitter Melon (*Momordica charantia* L.), Male Mice (*Mus musculus* L.), povidone iodine*

Diterima: 08 April 2017, **Disetujui :** 21 Juli 2017

PENDAHULUAN

Luka menjadi salah satu penghambat makhluk hidup dalam menjalankan aktivitas sehari-hari. Luka dapat diartikan sebagai cedera pada bagian tubuh, yaitu ketika kulit dan jaringan dibawahnya kehilangan kontinuitas atau hubungan (Franz *et al.*, 2008).

Dari hasil uji kandungan fitokimia menunjukkan bahwa adanya kandungan flavonoid, tanin, saponin, steroid, alkaloid, dan terpenoid mampu untuk menyembuhkan luka (Wijaya, 2014). Senyawa-senyawa tersebut terkandung dalam daun pare (Subahar, 2004). Berdasarkan kandungan senyawa metabolit sekunder yang terkandung dalam tumbuhan pare yang diduga berpotensi sebagai alternatif obat luka, maka peneliti melakukan penelitian tentang potensi ekstrak etanol daun pare (*M. charantia* L.) sebagai alternatif obat penyembuh luka pada punggung mencit jantan (*Mus musculus* L.).

METODE PENELITIAN

Penelitian ini dilakukan di Laboratorium Zoologi Jurusan Biologi FMIPA Universitas Lampung, Laboratorium Kimia Analitik dan Instrumentasi Jurusan Kimia FMIPA Universitas Lampung, Laboratorium Patologi Balai Besar Penyidikan dan Pengujian Veteriner Regional III Provinsi Lampung, dan Laboratorium Patologi Anatomi dan Histologi FK Universitas Lampung pada bulan Oktober – Desember 2016.

Peralatan yang digunakan yaitu rotary evaporator, mesin penggiling, gelas ukur, pipet tetes, kandang mencit, jaring kawat, mangkuk pakan mencit kapas, gunting, pisau bedah, jarum suntik, plester, jangka, timbangan analitik, sarung tangan, dan masker. Bahan yang digunakan dalam penelitian ini yaitu daun pare, etanol 95% , lidokain 2%, kloroform, *povidone iodine*, mencit jantan, pelet, dan air PAM

Pembuatan Ekstrak Etanol Daun Pare. Daun pare dicuci dengan air guna menghilangkan kotoran-kotoran yang menempel pada daun. Kemudian, daun pare dikeringkan di bawah sinar matahari pagi selama 3 hari. Selanjutnya, daun yang telah kering, dijadikan serbuk dengan menggunakan mesin penggiling. Daun pare yang telah menjadi serbuk ditimbang dengan menggunakan timbangan analitik. Serbuk yang telah ditimbang, dimaserasi menggunakan pelarut etanol 95% dengan perbandingan 348 gr serbuk daun pare : 8500 ml etanol 95%. Selanjutnya larutan tersebut didiamkan selama 3 hari, dibiarkan di tempat sejuk terlindung dari cahaya sambil diaduk sesekali. Hasil maserasi ini selanjutnya disaring dengan menggunakan kertas saring dan diambil filtratnya. Filtrat yang didapat dipekatkan dengan *rotary evaporator* pada suhu 40°C di Laboratorium Kimia Analitik dan Instrumentasi, Jurusan Kimia, FMIPA, Universitas Lampung hingga didapat ekstrak daun pare. Ekstrak daun pare ditempatkan pada botol berukuran 300 ml.

Pengelompokan Mencit Jantan. Mencit jantan diaklimatisasi pada kandang berukuran 40 cm x 25 cm di Laboratorium Zoologi, FMIPA, Universitas Lampung selama 3 hari. Pada sampel mencit jantan tersebut dilakukan pengelompokan dengan teknik randomisasi menjadi 5 kelompok, yaitu kelompok mencit kontrol positif [K(+)], kelompok mencit plasebo [K (-)], kelompok mencit percobaan 1 (P1), kelompok mencit percobaan 2 (P2), dan kelompok mencit percobaan 3 (P3), dimana masing-masing kelompok terdiri dari 4 ekor mencit jantan. Selama percobaan, kelima kelompok mencit diberi makan pelet dan minum dari air PAM setiap harinya.

Pemberian Luka Pada Punggung Mencit Jantan. Rambut pada bagian punggung mencit dicukur bersih dengan menggunakan gunting kira-kira seluas 4 cm² (2 cm x 2 cm). Punggung mencit jantan yang telah dicukur disterilisasi dengan mengoleskan alkohol 95 %. Pembiusan dilakukan dengan menyiapkan terlebih dahulu lidokain 2 % dengan dosis 0,2 cc lidokain dalam 2 cc aquades dan juga kloroform. Kemudian diinjeksikan pada area yang akan diberi luka pada setiap sampel mencit jantan untuk penggunaan lidokain 2 %, sedangkan pembiusan dengan menggunakan kloroform dengan cara meresapkan sedikit kloroform pada kapas, kemudian ditempelkan beberapa detik pada hidung mencit hingga pingsan. Semua mencit diletakkan kembali ke kandang dengan hati-hati agar tidak mengalami stress dan ditunggu kira-kira 5-10 menit agar efek anastesi bekerja. Selanjutnya dibuat luka sayatan menggunakan pisau bedah steril dengan panjang 1,5 cmdan kedalaman hingga mencapai dermis, yang ditandai dengan keluarnya darah.

Pemberian Ekstrak Etanol Daun Pare Pada Luka di Punggung Mencit Jantan. Pada kelompok mencit K(+), luka diolesi *povidone iodine* menggunakan *cotton bud* dan ditutup dengan plester luka. Kelompok K(-), luka diolesi etanol 95 % menggunakan *cotton bud* dan ditutup dengan plester luka. Pada kelompok P1, luka diolesi ekstrak daun pare konsentrasi 50 % menggunakan *cotton bud* dan ditutup dengan plester luka. Kelompok P2, luka diolesi ekstrak daun pare konsentrasi 75 % menggunakan *cotton bud* dan ditutup dengan plester luka. Kelompok P3, luka diolesi ekstrak daun pare konsentrasi 100 % menggunakan *cotton bud* dan ditutup dengan plester luka. Kemudian kelima kelompok mencit dimasukkan kembali ke kandang masing-masing. Setiap hari plester luka diganti dan dioleskan 2 kali sehari pagi dan sore selama 9 hari. Pengamatan dilakukan setiap 2 hari sekali selama 9 hari.

Pembuatan Preparat Histopatologi. Satu ekor mencit dari masing-masing kelompok perlakuan dibuat preparat histopatologi, sehingga 5 sampel dilakukan pembuatan preparat histopatologi. Pembuatan preparat histopatologi dilakukan di Laboratorium Patologi Balai Besar Penyidikan dan Pengujian Veteriner Regional III Provinsi Lampung

Data Klinis dan Histopatologi. Pengamatan klinis dilakukan dengan cara mengukur perkembangan penutupan luka setiap hari selama 9 hari dengan menggunakan jangka sorong. Pengamatan histopatologi merupakan salah satu cara untuk melihat perkembangan kesembuhan secara mikroskopis yang dilakukan dengan cara membuat preparat awetan, lalu diamati di bawah mikroskop dengan perbesaran 100 kali, 200 kali, atau 400 kali. Bagian yang diamati meliputi tingkat pembentukan epitelisasi, jumlah pembentukan pembuluh darah baru, dan jumlah sel inflamasi. Pengamatan histopatologi dilakukan di Laboratorium Patologi Anatomi dan Histologi FK Universitas Lampung.

Analisis Data. Data hasil pengamatan yang diperoleh, kemudian dianalisis dengan metode ANOVA. Jika hasil ANOVA signifikan, maka dilakukan uji lanjut dengan metode LSD menggunakan program SPSS 16.

HASIL DAN PEMBAHASAN

Pengamatan Klinis dan Histopatologi. Pengamatan klinis diamati setiap 2 hari sekali selama 9 hari sehingga berjumlah 5 kali pengamatan. Melihat kesembuhan secara klinis dilakukan dengan tujuan untuk mengetahui perkembangan ukuran penutupan luka selama 9 hari. Data rerata perkembangan ukuran luka pada masing-masing kelompok perlakuan dapat dilihat pada Tabel 1.

Hasil penelitian yang didapatkan menunjukkan bahwa ukuran penutupan luka tertinggi terdapat pada P2 dengan rerata panjang penutupan luka mencapai 1,47 cm dari panjang luka awal sebesar 1,5 cm, kemudian P3 dengan rerata panjang penutupan luka sebesar 1,41 cm, P1 dan perlakuan K(+) dengan rerata panjang penutupan sebesar 1,38 cm, dan perlakuan K(-) memiliki rerata panjang penutupan luka terendah sebesar 1,14 cm.

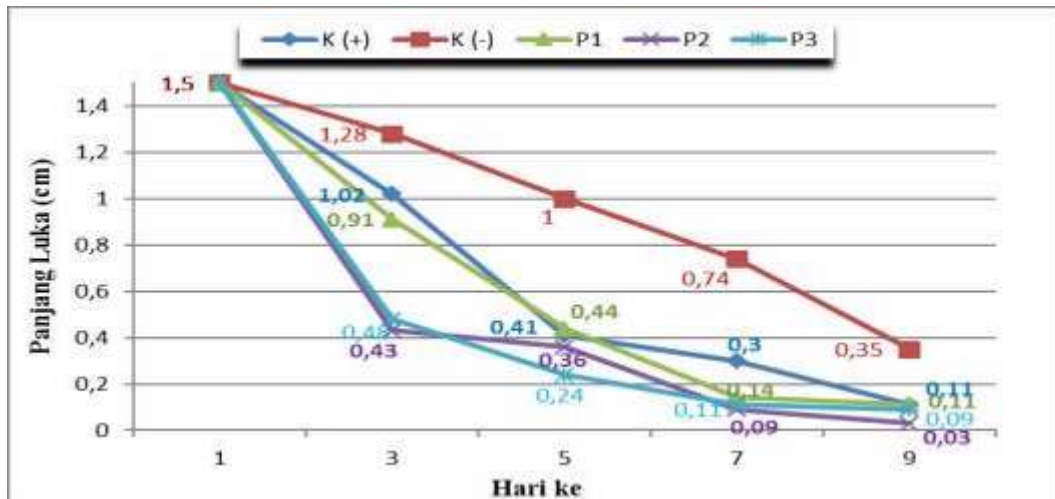
Hasil ANOVA menunjukkan bahwa tidak terdapat perbedaan nyata antar perlakuan ($p > 0,05$). Hasil data dipresentasikan dalam bentuk grafik pada Gambar 1.

Tabel 1. Rerata Perkembangan Panjang Luka Pada Setiap Perlakuan

Perlakuan	Perkembangan Ukuran Penutupan Luka (cm) Selama 9 hari (Mean \pm SEM)
K(+)	1,38 \pm 0,11 ^a
K (-)	1,14 \pm 0,12 ^a
P1	1,38 \pm 0,07 ^a
P2	1,47 \pm 0,03 ^a
P3	1,41 \pm 0,09 ^a

Keterangan : Huruf superskrip yang sama pada kolom menunjukkan tidak adanya perbedaan nyata panjang luka pada $\alpha = 0,05$ % .

Berdasarkan data yang disajikan pada Gambar 1, kelompok perlakuan yang memiliki rerata tingkat penurunan ukuran panjang luka tertinggi ditunjukkan pada kelompok P2, dimana pada hari ke-9 menyisakan panjang luka sebesar 0,03 cm, kemudian diikuti dengan kelompok P3 dengan menyisakan panjang luka sebesar 0,09 cm pada hari ke-9. Kelompok P1 dan K(+) memiliki nilai rerata yang sama pada hari ke-9 dengan sisa panjang luka sebesar 0,11 cm. Kelompok perlakuan K(-) memiliki rerata tingkat penurunan panjang luka terendah dengan sisa panjang luka sebesar 0,35 cm pada hari ke-9.



Gambar 1. Grafik perkembangan penyembuhan luka sayat (cm) dari hari ke-1 sampai hari ke-9, [K(+)] : *povidone iodine*, [K(-)] : etanol 95 %, P1 : ekstrak etanol daun pare 50 %, P2 : ekstrak etanol daun pare 75 % P3 : ekstrak etanol daun pare 100 %).

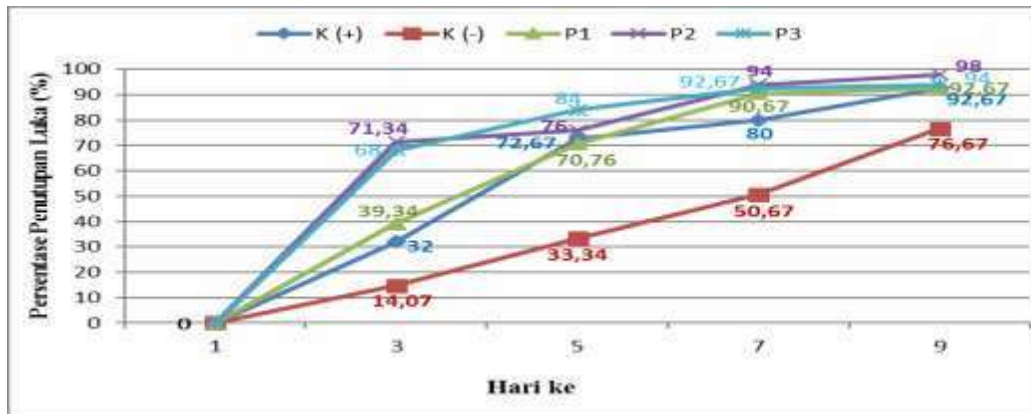
Dari data perkembangan rerata panjang luka diatas, maka terlihat bahwa luka menciit yang diolesi dengan ekstrak daun pare memiliki tingkat kesembuhan tercepat dibandingkan dengan kontrol positif [K(+)] yang diolesi *povidone iodine* dan kontrol negatif [K(-)] yang diolesi etanol 95 % sebagai plasebo. Hanya pada perlakuan 1 (P1) memiliki rerata kesembuhan panjang luka akhir yang sama dengan kontrol positif [K(+)].

Pada dasarnya, semua perlakuan baik itu kontrol positif yang diberikan *povidone iodine*, kontrol negatif sebagai plasebo yang diberikan etanol 95 %, maupun perlakuan ekstrak daun pare mengalami proses penyembuhan, akan tetapi memiliki tingkat penyembuhan yang berbeda-beda (Gambar 1).

Rerata panjang penutupan luka pada perlakuan yang menggunakan *povidone iodine* (kontrol positif) lebih tinggi jika dibandingkan dengan panjang penutupan luka pada perlakuan etanol 95 % (plasebo). Hal ini dikarenakan menurut Sammartino dkk. (2012) *povidone iodine* merupakan sediaan antimikroba yang memiliki sifat bakterisida dan toksisitas yang rendah, sehingga luka dapat mengalami penyembuhan lebih cepat, sedangkan pemberian etanol 95 % (plasebo) tidak memiliki senyawa yang dapat membantu kesembuhan luka, sehingga pada proses penyembuhannya tidak terdapat zat yang membantu luka untuk sembuh lebih cepat.

Selanjutnya, pada kelompok perlakuan dengan ekstrak daun pare memiliki rerata panjang penutupan luka lebih tinggi jika dibandingkan dengan panjang penutupan luka yang diberikan etanol 95 % (plasebo). Hal ini karena daun pare mengandung senyawa aktif atau senyawa metabolit sekunder yang membantu penyembuhan luka, sedangkan luka yang diberikan etanol 95 % tidak memiliki senyawa yang berkhasiat untuk menyembuhkan luka. Namun pada kelompok plasebo, tetapi terjadi proses penyembuhan luka karena tubuh yang sehat memiliki kemampuan alami untuk melindungi dan memulihkan dirinya (Klokke, 1980).

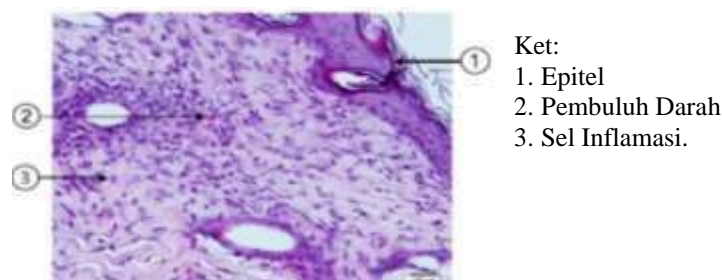
Pemberian *povidone iodine* (kontrol positif) dan perlakuan ekstrak daun pare memiliki rerata panjang penutupan luka yang tidak jauh berbeda yang dapat dilihat dari Gambar 1. Namun dalam hal ini ekstrak daun pare memiliki daya kesembuhan luka yang lebih cepat dibandingkan dengan *povidone iodine* sebagai kontrol positif. Hal ini karena ekstrak daun pare memiliki senyawa metabolit sekunder seperti flavonoid, tanin, dan saponin yang dapat menstimulasi pembentukan kolagen (MacKay and Miller, 2003), serta untuk revitalisasi sel, agar mempercepat penyembuhan luka (Permadi, 2008). Flavonoid bersifat antibakterial. Mekanisme kerja antibakteri flavonoid adalah dengan membentuk senyawa kompleks terhadap protein ekstraseluler yang dapat mengganggu keutuhan membran sel bakteri. Tanin memiliki aktivitas antibakterial (Ajizah, 2004). Saponin mempunyai tingkat toksisitas yang tinggi melawan fungi, sehingga membantu dalam proses penyembuhan luka (Faure, 2002). Saponin dan flavonoid mampu mempercepat proses re-epitalisasi jaringan epidermis dan infiltrasi sel-sel radang pada daerah luka (Pongsipulung, 2012).



Gambar 2. Grafik persentase perkembangan penyembuhan luka sayat (%) dari hari ke-1 sampai hari ke-9

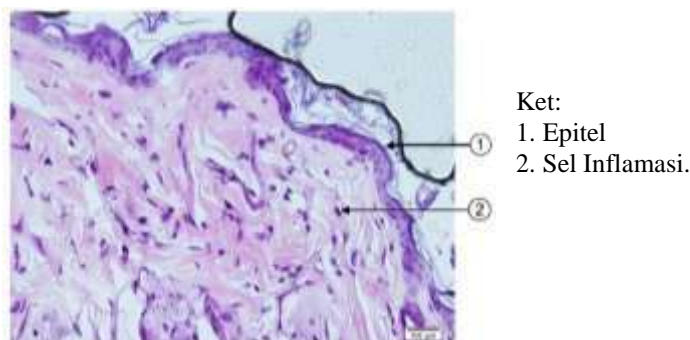
Berdasarkan data perkembangan panjang luka di atas, maka dibuat persentase perkembangan penyembuhan luka selama 9 hari yang dapat dilihat pada Gambar 2. Gambar 2 menunjukkan bahwa persentase kesembuhan luka tertinggi pada perlakuan ekstrak daun pare 75 % sebesar 98 %. Selanjutnya perlakuan ekstrak daun pare 100 % dengan persentase kesembuhan luka sebesar 94 %. Perlakuan ekstrak daun pare 50 % dan perlakuan dengan *povidone iodine* (kontrol positif) menunjukkan persentase kesembuhan yang sama sebesar 92,67 %, sedangkan perlakuan dengan etanol 95 % sebagai plasebo memiliki persentase kesembuhan luka terkecil sebesar 76,67 %.

Pengamatan Histopatologi. Pengamatan histopatologi dilakukan untuk melihat tingkat pembentukan epitelisasi, jumlah pembentukan pembuluh darah baru, dan jumlah sel inflamasi.



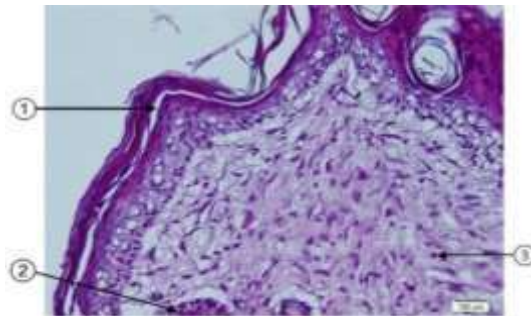
Gambar 3. Gambaran Histopatologi Kulit Mencit K(+) (Perbesaran 400x)

Pada kelompok K(+) luka diolesi dengan *povidone iodine*. Gambaran histopatologinya pada Gambar 3 terlihat bahwa terdapat sedikit epitelisasi. Jumlah sel inflamasi yang tampak per lapang pandang mikroskop lebih dari 15 sel dan ditemukannya 1-2 pembuluh darah.



Gambar 4. Gambaran Histopatologi Kulit Mencit K(-) (Perbesaran 400x).

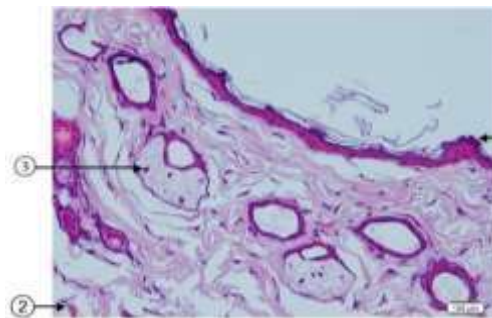
Pada kelompok K(-) luka diolesi dengan etanol 95 %. Gambaran histopatologinya pada Gambar 4 terlihat bahwa terdapat sedikit epitelisasi. Jumlah sel inflamasi yang tampak per lapang pandang mikroskop lebih dari 15 sel. Tidak ditemukan pembuluh darah per lapang pandang mikroskop.



Ket:
1. Epitel
2. Pembuluh Darah
3. Sel Inflamasi.

Gambar 5. Gambaran Histopatologi Kulit Mencit P1(Perbesaran 400x)

Pada kelompok P1 luka diolesi dengan ekstrak daun pare 50 %. Gambaran histopatologinya pada Gambar 5 terlihat bahwa terdapat epitelisasi normal. Sel inflamasi tampak lebih sedikit apabila dibandingkan dengan kelompok kontrol dan ditemukan 1 pembuluh darah.

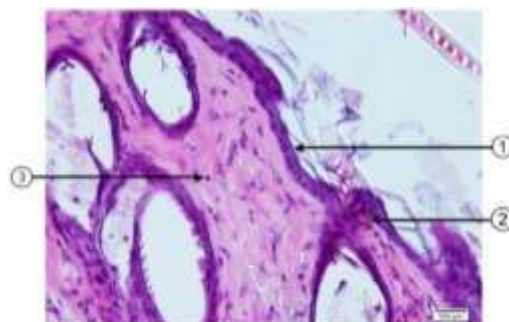


Ket:
1. Epitel
2. Pembuluh Darah
3. Sel Inflamasi.

Gambar 6. Gambaran Histopatologi Kulit Mencit P2 (Perbesaran 400x)

Pada kelompok P2 luka diolesi dengan ekstrak daun pare 75 %. Gambaran histopatologinya pada Gambar 6 terlihat bahwa epitelisasi normal. Sel inflamasi tampak lebih sedikit apabila dibandingkan dengan kelompok kontrol. Selain itu ditemukan lebih dari 2 pembuluh darah pada gambaran histopatologi per lapang pandang mikroskop.

Pada kelompok P3 luka diolesi dengan ekstrak daun pare 100 %. Gambaran histopatologinya pada Gambar 7 terlihat bahwa sedikit epitelisasi. Sel inflamasi tampak lebih sedikit apabila dibandingkan dengan kelompok kontrol. Selain itu ditemukan 1-2 pembuluh darah pada gambaran histopatologi per lapang pandang mikroskop.



Ket:
1. Epitel
2. Pembuluh Darah
3. Sel Inflamasi.

Gambar 7. Gambaran Histopatologis Kulit Mencit P3 (Perbesaran 400x)

Dari hasil gambaran histopatologi kulit mencit, didapatkan hasil rerata skor histopatologi luka sayat dari setiap perlakuan pada Tabel 2.

Tabel 2. Rerata Skor Histopatologi Pada Luka Mencit

Perlakuan	Rerata Skor Histopatologi \pm SEM
K (+)	1,66 \pm 0,33
K (-)	1,33 \pm 0,33
P1	2,33 \pm 0,33
P2	2,66 \pm 0,33
P3	2,00 \pm 0,00

Berdasarkan tabel diatas, didapatkan hasil rerata skor histopatologis luka sayat dari setiap lapang pandang yang dihitung pada perlakuan 2 (P2) memiliki skor tertinggi sebesar 2,66. Selanjutnya perlakuan 1 (P1) sebesar 2,33 ; perlakuan 3 (P3) sebesar 2,00 ; kontrol positif [K(+)] sebesar 1,66 dan skor terendah pada perlakuan kontrol negatif [K(-)] sebesar 1,33.

KESIMPULAN

Ekstrak etanol daun pare berpotensi sebagai alternatif obat luka karena menunjukkan rerata penutupan panjang luka paling tinggi yaitu pada perlakuan ekstrak etanol daun pare 75 % sebesar 1,47 cm, sedangkan perlakuan kontrol positif sebesar 1,38 cm dan perlakuan plasebo sebesar 1,14 cm dan Ekstrak etanol daun pare berpotensi sebagai alternatif obat luka karena menunjukkan gambaran histopatologi meliputi tingkat epitelisasi, jumlah pembuluh darah, dan jumlah sel inflamasi yang paling baik, yaitu pada perlakuan ekstrak etanol daun pare 75 % sebesar 2,66 sedangkan perlakuan kontrol positif sebesar 1,66 dan perlakuan placebo sebesar 1,33.

SARAN

Berdasarkan hasil penelitian, saran yang diberikan adalah perlu dilakukan penelitian lebih lanjut dengan mencari senyawa aktif pada daun pare yang dapat membantu dalam kesembuhan luka.

DAFTAR PUSTAKA

- Ajizah, A. 2004. Sensitivitas *Salmonella typhimurium* Terhadap Ekstrak Daun Jambu Biji (*Psidium guajava*) Bioscientiae. Volume 1, No. 1. Program Studi Biologi FMIPA Universitas Lambung Mangkurat.
- Faure, D. 2002. The family-3 glycoside hydrolises: from housekeeping function to host-microbe interction. *Applied and Environmental Microbiology* 64(4):1485-1490.
- Franz, M.G., M.C. Robson., D.L. Steed., A.B. Barbul., C. Harold., M. Diane. 2008. Guidelines to aid healing of acute wounds by decreasing impediments of healing. *Wound Rep and Regenerat.* 16(6): 723-48.
- Klokke. 1980. Pedomam Untuk Pengobatan Luar Penyakit Kulit. Jakarta.: PT. Gramedia.
- MacKay, D. And A.L. Miller. 2003. Nutritional Support for Wound Healing, *Alternative Medicine Review*, 8, 369-370.
- Permadi, A. 2008. Membuat Kebun Tanaman Obat. Jakarta : Pustaka Bunda.
- Pongsipulung, G. 2012. Formulasi dan Pengujian Salep Ekstrak Bonggol Pisang
- Ambon (*Musa paradisiaca* var. *sapientum* L) Terhadap Luka Terbuka Pada Kulit Tikus Putih Jantan Galur Wistar (*Rattus norvegicus*). (Skripsi). FMIPA Universitas Sam Ratulangi, Manado.

- Sammartino, G., M. Tia., S. Tete., L. Perillo., O. Trosino. 2012. Adverse reaction to irrigation with povidone-iodine after deep-impacted, lower third molar extraction. *J Biol Regul Homeost Agents*. 26(1): 145–9.
- Subahar, T. 2004. *Khasiat dan Manfaat Pare, si Pahit Pembasmi Penyakit* : Agromedia Pustaka. Jakarta. 4-16, 45-46.
- Wijaya, B.A. 2014. Potensi Ekstrak Tangkai Daun Talas (*Colocasia esculenta* L.) Sebagai Alternatif Obat Luka Pada Kulit Kelinci (*Oryctolagus cuniculus*). *Jurnal Ilmiah Farmasi – UNSRAT*. 3(3).